HAL
open science

Infections rachidiennes de l'adulte autres que la spondylodiscite : l'envers des corps vertébraux

Simon Cadiou, Rachel Tuil, Géraldine Bart, Yann Breton

▶ **To cite this version:**

Simon Cadiou, Rachel Tuil, Géraldine Bart, Yann Breton. Infections rachidiennes de l'adulte autres que la spondylodiscite : l'envers des corps vertébraux. Revue du Rhumatisme monographies, 2022, 10.1016/j.monrhu.2021.11.003 . hal-03520767

HAL Id: hal-03520767

https://univ-rennes.hal.science/hal-03520767

Submitted on 30 Mar 2022

HAL is a multi-disciplinary open access archive for the deposit and dissemination of scientific research documents, whether they are published or not. The documents may come from teaching and research institutions in France or abroad, or from public or private research centers.

L'archive ouverte pluridisciplinaire **HAL**, est destinée au dépôt et à la diffusion de documents scientifiques de niveau recherche, publiés ou non, émanant des établissements d'enseignement et de recherche français ou étrangers, des laboratoires publics ou privés.

Distributed under a Creative Commons Attribution - NonCommercial 4.0 International License

Journal Pre-proof

Infections rachidiennes de l'adulte autres que la spondylodiscite : l'envers des corps vertébraux

Spinal infections other than vertebral osteomyelitis in adults: a little-known facet.

Simon Cadiou (1,2), Rachel Tuil (1,2), Géraldine Bart (2) et Yann breton (1,3).

(1) Université Rennes 1, Faculté de médecine de Rennes

(2) CHU Rennes, Hôpital Sud, Service de rhumatologie

(3) CHU Rennes, Pontchaillou, Service de chirurgie orthopédique, chirurgie du rachis

Coordonnées l'auteur : 16 Boulevard de Bulgarie, CHU Rennes, Hôpital Sud, 35000 Rennes ; email : simon.cadiou@chu-rennes.fr.

Journal Pre-proof

Journal Pre-proof

Résumé :

Les infections rachidiennes autres que les spondylodiscites sont majoritairement représentées par les arthrites septiques interapophysaires postérieures (ASIA). La présentation clinique mime le plus souvent une spondylodiscite infectieuse. Le diagnostic est permis par l'imagerie par résonnance magnétique (IRM) qui montre parfois des abcédations des parties molles adjacentes (musculaires et épidurales). La documentation bactériologique par les hémocultures est le plus souvent suffisante, mais une ponction scanno-guidée voir une prise en charge chirurgicale sont parfois nécessaires. Le déficit neurologique est la principale complication de l'ASIA et nécessite une prise en charge chirurgicale urgente. L'antibiothérapie adaptée, le plus souvent contre le *Staphylococcus aureus* méti-sensible, est généralement maintenue pendant 6 à 12 semaines. La durée totale de traitement ne fait pas l'objet de recommandation et est fonction de la présence ou non d'un abcès épidural, du traitement médical ou chirurgical et du germe responsable. L'abcès épidural isolé et spontané est une infection rachidienne pouvant mimer la présentation clinique de la spondylodiscite et de l'ASIA. Sa prise en charge nécessite un avis chirurgical, les complications neurologiques étant plus fréquentes.

Mots clefs : arthrite septique, interapophysaire, zygapophysaire, abcès épidural

Journal Pre-proof

Journal Pre-proof

***Abstract**:*

Spinal infections other than vertebral osteomyelitis are mainly represented by facet joint septic arthritis (FJSA). The clinical presentation most often mimics vertebral osteomyelitis. The diagnosis is made by MRI, which sometimes shows abscesses of the adjacent soft tissues (muscular and epidural). Bacteriological documentation by blood cultures is usually sufficient, but a scan-guided puncture or even surgical management is sometimes necessary. Neurological deficit is the main complication of FJSA and requires urgent surgical management. Appropriate antibiotic therapy, most often against methicillin sensitive *Staphylococcus aureus*, is generally maintained for 6 to 12 weeks. The total duration of treatment is not recommended and depends on the presence or absence of a medically or surgically treated epidural abscess and the causative bacteria. Isolated and spontaneous epidural abscess is another spinal infection that can mimic the clinical presentation of spondylodiscitis and ASIA. Its management requires a surgical opinion, as it often leads to deficits.

***Keywords** : septic arthritis, facet joint, epidural abscess*

Journal Pre-proof

Journal Pre-proof

1. Introduction

Les spondylites et spondylodiscites infectieuses (SDI) représentent 95 % des infections rachidiennes [1,2]. D'autres infections existent cependant, avec des présentations cliniques, microbiologiques et radiologiques distinctes, au premier rang desquelles les arthrites septiques zygapophysaires, aussi appelées arthrites septiques inter-apophysaires (ASIA), et les abcès épiduraux, isolés ou associés aux autres infections. Les infections discales isolées, sans spondylite, concernent l'enfant en l'absence de vascularisation discale chez l'adulte. Il existe enfin d'autres rares localisations relevant du fait clinique exceptionnel, comme l'infection d'une néoarticulation interépineuse [3], l'arthrite septique costo-transversaire [4] ou encore la pyomyosite des muscles spinaux [5].

Les ASIA sont des infections d'invidualisation plus récente que la spondylodiscite. Le premier cas d'ASIA a été décrit en 1981 par David-Chaussé et al. [1] et était associée à une SDI concomitante. L'IRM permet de nos jours un diagnostic précoce de l'ASIA, et son utilisation désormais fréquente peut expliquer l'augmentation des rapports de cas et séries de cas dans la littérature. En effet, sa fréquence était initialement estimée entre 0.4 et 1 % des infections rachidiennes dans les années 1980 - 1990 [1,2]. De nos jours, grâce à la facilité d'accès de l'IRM, on estime que l'ASIA représente plutôt entre 4,0 et 19,2 % des infections rachidiennes et est globalement 6 à 8 fois moins fréquente que la spondylodiscite infectieuse [6–9]. L'augmentation progressive de la toxicomanie intraveineuse est une autre explication à sa fréquence grandissante [10]. Les prévalence et incidence exactes de l'ASIA ne sont pas connues, mais on estime sa fréquence globale à 1.1 % parmi les infections articulaires, toutes localisations confondues, en dehors des spondylodiscites [10]. Il s'agit néanmoins d'une pathologie pouvant être polymorphe et son diagnostic rapide est nécessaire, au risque d'événement neurologique grave.

2. Arthrites septiques inter-apophysaires

Anatomie et physiopathologie.

Les articulations interapophysaires font partie du segment postérieur rachidien, participant à la mobilité rachidienne segmentaire. Ces facettes articulaires bilatérales, s'articulent avec les vertèbres sus et sous-jacentes par les processus articulaires supérieurs et inférieurs et sont des diarthroses, dotées d'une capsule articulaire et d'une membrane synoviale tout comme les articulations périphériques. L'orientation des facettes varie en fonction de l'étage vertébral, faisant varier plus ou moins les degrés d'amplitudes [11].

Journal Pre-proof

L'étage cervical est ainsi un segment très mobile, avec des facettes orientées vers le haut pour les facettes supérieures, vers le bas pour les facettes inférieures, et dans le plan frontal (**Fig 1** A et B). La mobilisation peut ainsi se faire dans toutes les mobilités. La rotation est cependant surtout permise par l'articulation atlanto-axoïdienne en C1-C2. Le rachis cervical bas (C3-C7) participe principalement à la mobilisation antéro-postérieure et latérale. À l'étage lombaire, les facettes sont orientées en dedans pour les facettes supérieures, en dehors pour les facettes inférieures et dans le plan sagittal, limitant ainsi les mobilités rotatoires (**Fig 1** C et D). Enfin à l'étage thoracique, la mobilité est essentiellement possible en flexion / extension en raison entre autres du grill costal.

Ces particularités anatomiques peuvent permettre d'expliquer que l'ASIA atteigne le plus souvent le rachis lombaire. En effet, il existe des contraintes mécaniques interapophysaires lombaires plus fortes dans les mouvements de compression axiale, de rotation et du fait de l'orthostatisme, les articulations interapophysaires supportant 3 à 25 % des contraintes mécaniques (en comparaison aux disques) selon les études [12]. Ces contraintes mécaniques sur le rachis lombaire vont engendrer une usure cartilagineuse interapophysaire, et donc une arthrose rachidienne [11]. Les remaniements sous-chondraux seront donc prononcés à l'étage lombaire, et la néoangiogénèse avec la production de VEGF (*vascular endothelial growing factor*) et de prostaglandine étant impliqué dans la physiopathologie de l'arthrose [13], il semble logique qu'il existe une plus grande fréquence des infections à l'étage lombaire dans l'ASIA dans les suites d'une bactériémie [1]. Même si l'ASIA est dans l'immense majorité des cas secondaire à une contamination par voie hématogène, des infections post-infiltration ou après acuponcture sont décrites [14,15]. En l'état actuel de la littérature (recherche Pubmed au 21 juillet 2021), 11 articles de 3 ASIA ou plus [6–10,16–21] permettent de dresser le tableau clinique, radiologique, microbiologique et la prise en charge thérapeutique des ASIA, auxquelles s'ajoutent 71 cas apportant des données intéressantes sur des aspects atypiques de cette infection ostéoarticulaire rare.

Présentation clinique et radiologique

La présentation clinique la plus fréquente est celle d'une lombalgie dans 80 à 90 % des cas. L'atteinte thoracique est la plus rare, environ 4.5 % des cas [6,7]. Le sexe ratio des plus grandes séries est de 1, même s'il existe peut-être une légère prédominance masculine selon la revue de cas de Narváez et al [7]. La survenue d'une ASIA est généralement rapide, voir brutale. Les symptômes évoluent dans une majorité des cas depuis moins de

Journal Pre-proof

3 semaines au moment du diagnostic. L'atteinte neurologique au diagnostic peut également révéler l'ASIA, avec une lombosciatique ou cruralgie fébrile ou déficitaire.

Selon l'étude de Narváez et al., la seule comparant ASIA et spondylodiscite infectieuse, le déficit neurologique semble plus fréquent [7] : 38% des ASIA contre 28 % des SDI, alors même que le délai diagnostic est plus court dans l'ASIA. Les auteurs n'expliquaient pas cette différence, la prévalence des épidurites était similaire. On peut cependant noter, dans cette étude, une plus forte prévalence du *Staphylococcus aureus* dans l'ASIA (86 %) comparé à la SDI (39 %). La douleur inflammatoire et la raideur rachidienne sont communes aux deux pathologies, et ne permettent pas formellement leur distinction clinique. Néanmoins, certains auteurs ont suggéré, notamment à l'étage lombaire, une raideur moins prononcée en antéflexion (au vu de l'absence d'atteinte discale) et une douleur majoré en hyperextension, évocatrice d'un syndrome facettaire [22]. La fièvre et la caractère brutal des symptômes a pu être évoqué comme pouvant permettre de différencier ASIA et SDI [7,9], mais cette hypothèse est probablement le fait d'une plus forte importance des infections à pyogènes dans l'ASIA, au premier rang desquels on trouve le *Staphylococcus aureus*.

Les principaux pièges diagnostiques concernent les ASIA à l'étage lombaire. Un tableau d'infection urinaire haute peut tout à fait mimer une ASIA par son caractère douloureux lombaire latéralisé associé à une fièvre élevée. Rajeev et al. [23] ont cas décrit le cas d'un patient de 52 ans présentant une douleur référée d'origine rachidienne sur une ASIA L4-L5 droite à *Staphylococcus aureus*, responsable de nausées, d'une douleur au flanc et hypochondre droit sans défense. La présentation clinique d'une ASIA peut par ailleurs être mêlée à une autre infection au diagnostic, l'ASIA pouvant passer au « second plan ». On estime en effet qu'il existe une autre infection concomitante à l'ASIA dans 27 et 36 % des cas [6,7], comme par exemple l'arthrite sternoclaviculaire [6,7,22] lors d'une infection à *Staphylococcus aureus*, ou de façon plus grave la spondylodiscite (sur un autre niveau vertébral), la méningite et l'endocardite infectieuse .

La distinction entre ASIA et SDI chez un patient se présentant avec une rachialgie fébrile est principalement permise par l'imagerie. C'est l'IRM rachidienne qui va poser le diagnostic d'ASIA devant une rachialgie fébrile sans anomalies discales ni vertébrales, devant alors faire rechercher par le radiologue une anomalie de l'arc postérieur. L'IRM va montrer un hyposignal T1 plus ou moins étendu de l'arc postérieur et un hypersignal en séquence STIR (short TI inversion recovery). Il peut y avoir parfois une prise de contraste centrée

Journal Pre-proof

sur la synoviale de l'interapophysaire concernée. Une atteinte des parties molles adjacentes est fréquente, par exemple para-spinale le long des muscles érecteurs du rachis avec une pyomyosite de contiguïté ou un abcès, ou dans l'iliopsoas (Figure 2). Il peut enfin y avoir une extension épidurale (abcédée ou non) dans 48 à 60 % des cas [6,7]. L'épidurite est alors à point de départ postérieur, comparativement à la SDI où le point de départ est souvent antérieur. Epidurite et abcès épiduraux ne sont pas toujours visibles au scanner sans injection. Ahl et al. [18] rapporte 10 cas d'abcès épiduraux associés à des ASIA pour lesquels radiographies, scanners et scintigraphies n'avaient pas permis le diagnostic, confirmant le rôle indispensable de l'IRM dans les situations de suspicions d'infections rachidiennes, notamment pour préciser rapidement le retentissement sur le canal lombaire et le système neurologique.

Des signes scannographiques d'ostéolyse interapophysaire peuvent apparaitre tardivement [6]. Le scanner peut cependant permettre d'apporter des arguments complémentaires en cas d'arthrite zygapophysaire avec enquête bactériologique négative à la recherche d'un diagnostic différentiel comme une arthrite microcristalline goutteuse ou à dépôt de pyrophosphate de calcium. On peut d'ailleurs noter que l'arthrite interapophysaire unilatérale est souvent septique, alors qu'une atteinte interapophysaire bilatérale ou sur plusieurs niveau adjacent oriente plutôt vers une cause microcristalline [24] même si des ASIA bilatérales ou pluriétagées ont déjà été décrites [9,16,17].

Microbiologie

Un des problèmes posés par l'ASIA est son diagnostic microbiologique. Le *Staphylococcus aureus* méti-S (SAMS) représente 52 à 86 % des pathogènes dans l'ASIA [6,7]. Les autres pyogènes sont les streptocoques, les bacilles gram négatifs notamment entérocoques et d'autres bactéries plus rares (*Yersinia pseudotuberculosis, Pasteurella multocida*). On peut remarquer que, comparativement à la spondylodiscite, les ASIA à *Mycobacterium tuberculosis* sont exceptionnelles, avec seulement 3 cas décrits dans la littérature [6,25,26]. Cette sous-représentation des mycobactéries est peut-être liée aux particularités diagnostiques microbiologiques de l'ASIA. En effet, environ 70 % des ASIA sont documentées par les hémocultures, avec une forte proportion de pyogènes [6,7]. Les 30 % restants sont documentés par la ponction articulaire scannoguidée parfois difficile techniquement en l'absence de collection, la biopsie osseuse scanno-guidée, ou le prélèvement chirurgical lorsqu'une chirurgie s'impose. On peut également citer la ponction échoguidée [27], théoriquement facilement réalisable à l'étage

Journal Pre-proof

lombaire lorsqu'une collection périarticulaire postérieure ou une abcédation au sein des muscles spinaux est présente.

Néanmoins, les cas d'ASIA non documentées correspondants aux critères C de Newman sont assez peu décrits dans la littérature. Parmi les 11 séries de 3 cas ou plus [6–10,16–21], seul Doita et al. [17] mentionnent 4 ASIA non documentées sur 5 patients, alors même que les arthrites septiques non documentées représentent 20 % des arthrites septiques sur articulations natives [28] et 21 à 34 % des spondylodiscites [29]. Il existe donc probablement un biais de publication des ASIA documentées microbiologiquement, *versus* les ASIA non documentées mais présumées septiques, en l'absence de diagnostic alternatif (notamment microcristallin). Une des explications peut être une difficulté technique plus grande pour documenter microbiologiquement cet infections ostéoarticulaires lorsque les hémocultures sont stériles (30 % des cas). En effet, la biopsie osseuse est difficilement réalisable et la ponction articulaire est souvent non contributive ou non réalisable en l'absence de collection / d'épanchement suffisant. Cela peut aussi expliquer la moindre prévalence rapportée des ASIA tuberculeuses puisque l'analyse anatomopathologique à la recherche de granulomes nécrotiques n'est possible le plus souvent que lors d'une biopsie chirurgicale ou arthrectomie.

Nous rapportons par exemple le cas d'un patient ayant présenté une ASIA présumée tuberculeuse. Le scanner thoracique montrait des ganglions médiastinaux calcifiés, le test interféron gamma releasing assay (ELISPOT) était positif. L'ASIA s'était manifesté par une lombalgie chronique latéralisée à gauche avec un abcès ilio-psoas débutant au contact de l'interapophysaire L3-L4 (Figure 3). La ponction n'était pas contributive et l'histologie ne montrait pas de granulome ni cristaux. Devant l'évolution clinique défavorable, une thérapie antituberculeuse avait été débutée, avec une amélioration clinique et biologique progressive en quelques semaines.

Si le diagnostic microbiologique repose sur la réalisation d'hémocultures avant toute antibiothérapie en cas de lombalgie aigue fébrile, les 30 % d'arthrites non documentées par les hémocultures imposent donc de réaliser un prélèvement quel qu'en soit le moyen avant de débuter toute antibiothérapie, hormis en cas de signes de gravité.

Antibiothérapie et chirurgie

Journal Pre-proof

Une antibiothérapie adaptée à l'agent pathogène constitue la base du traitement de l'ASIA, rappelant là encore la nécessité d'une documentation préalable. Néanmoins, une antibiothérapie probabiliste est envisageable après réalisation d'hémocultures sans attendre la ponction en cas de mauvaise tolérance clinique du sepsis conformément aux nouvelles recommandations des arthrites septiques périphériques [28], ou en cas de déficit neurologique sans possibilité de prise en charge chirurgicale rapide puisqu'une antibiothérapie précoce est un des facteurs protecteurs des complications neurologiques. Il n'existe pas de recommandation spécifique de la prise en charge des ASIA. S'agissant finalement plus d'une arthrite similaire aux arthrites périphériques (épanchement interapophysaire, synovite, similitudes microbiologiques) que d'une spondylodiscite, et du fait de la prévalence élevée du SAMS dans la littérature chez une population en général de plus de 60 ans, on aurait tendance à recommander une antibiothérapie probabiliste similaire à celles des arthrites septiques [28]: une céphalosprine de première génération (C1G) type céfazoline, pour cibler les cocci gram positif, voire de troisième génération (C3G) type céftriaxone si l'arrière-pensée d'un bacille gram négatif (BGN) est présente (patient âgé, infection urinaire ou digestive). Une antibiothérapie probabiliste par pénicilline M (cloxacilline) à visée anti-staphylococcique pourrait aussi se discuter au vu de la fréquence élevée du SAMS dans les ASIA.

Une fois l'agent pathogène identifié, une molécule à posologie adaptée peut être débutée. La durée totale optimale de traitement n'est pas connue. Une phase d'antibiothérapie intraveineuse de 2 à 4 semaines pour une durée totale de traitement de 6 à 12 semaines est généralement effectuée dans la littérature, avec une antibiothérapie volontiers prolongée en cas de complications neurologiques et d'abcès épiduraux. La présence d'abcès peut nécessiter une pris en charge interventionnelle par drainage percutané écho ou scannoguidé en cas de collection paravertébrale. Un drainage et lavage chirurgical, notamment en cas d'abcès épidural, voir une laminectomie ou laminoarthrectomie décompressive sont parfois nécessaires. La discussion médicochirurgicale est donc un élément clef de la prise en charge en cas de signe neurologique déficitaire, même débutants, l'aggravation pouvant être rapide [30]. L'évolution après prise en charge médical et / ou chirurgicale est cependant favorable dans la majorité des cas, sans séquelles neurologiques, avec dans la revue de littérature la plus récente 1 cas de paraplégie et 1 décès sur 44 patients (soit 4,6 % d'évolution défavorable) [6].

3. Abcès épiduraux

Anatomie et présentation clinique

Journal Pre-proof

Les abcès épiduraux se développent dans un espace compris entre les structures ligamentaires antérieures ou postérieures et la dure mère. Cet espace est d'autant plus large que l'on se situe en région lombaire, qui représente d'ailleurs la moitié des cas, suivi du rachis thoracique (38 %) et cervical (12%) [31]. La région épidurale est généralement riche en éléments vasculaires et en graisse épidurale. Au cours des infections rachidiennes, l'abcès épidural est une complication classique associée aux complications neurologiques et nécessite bien souvent une prise en charge interventionnelle radiologique ou chirurgicale [30]. Néanmoins, les abcès épiduraux des SDI sont souvent antérieurs, refoulant le ligament vertébral longitudinal postérieur, alors qu'il est plutôt postérieur et contiguë à l'ASIA, avec parfois une communication avec l'articulation interapophysaire concernée.

Des abcès épiduraux spontanés peuvent survenir indépendamment de toute infection rachidienne adjacente, et en dehors de gestes épiduraux (ponction, cathétérisation, infiltration) ou chirurgicaux (infections de site opératoire) [31]. La clinique est alors souvent atypique et mérite d'être connue du rhumatologue. La présentation classique est une douleur rachidienne aigue pour trois quarts des patients, avec une fièvre dans la moitié des cas et des signes neurologiques au diagnostic qui peuvent manquer. Des signes méningés sont parfois associés. Le diabète est une comorbidité fréquente (38 % des patients) [31]. Dans tous les cas, le diagnostic est permis avec certitude par l'IRM comparé aux autres modalités et permet d'apprécier au mieux l'étendue et le retentissement neurologique de l'abcès.

Les abcès épiduraux spontanés surviennent généralement dans les suites d'une bactériémie, avec une infection épidurale favorisée par la vascularisation abondante de cet espace. Le principal pyogène responsable des abcès épiduraux est le SAMS dans deux tiers des cas. Les BGN sont principalement représentés par l'*Escherichia coli* et se retrouvent plus volontiers impliqués en cas d'infection urinaire associée, pouvant être favorisé par le drainage veineux via les plexus de Batson [32].

Prise en charge et évolution

La question devant un abcès épidural est finalement le plus souvent celui de la prise en charge : médicale, drainage radiologique, chirurgicale ou une combinaison des trois modalités. Il n'existe à l'heure actuelle pas d'essai randomisé ni de consensus permettant de répondre à cette question. Néanmoins, différents éléments de réponses

Journal Pre-proof

peuvent aider lors de la discussion médico-chirurgicale. Une prise en charge chirurgicale ne semble pas à envisager en l'absence de signe neurologique, ou en cas de paralysie complète depuis plus de trois jours [33]. En effet à partir d'un certain stade, au-delà de la compression mécanique, l'extension du processus infectieux favorise l'ischémie neurologique par des processus de microthrombus veineux ou par un effet pro-inflammatoire de la réaction antibactérienne. Un déficit moteur complet > 72h a donc un potentiel de récupération quasi nul. En cas de déficit neurologique débutant (moteur, sensitif ou sphinctérien), une surveillance rapprochée est nécessaire, l'aggravation pouvant être rapide en moins de 24 heures entre l'apparition d'un déficit et l'évolution vers un déficit complet [30]. En dehors de ces circonstances, la prise en charge doit faire l'objet d'une discussion entre rhumatologues, infectiologues et chirurgiens du rachis, et bien évidemment avec le patient.

L'antibiothérapie probabiliste ne fait pas non plus consensus. Afin de cibler le SAMS, la cloxacilline ou une C1G peuvent être débutées après la réalisation d'hémocultures seulement en cas de signes de gravité. Les hémocultures ne sont positive que dans 60 % des cas [30]. En cas doutes sur une infection à BGN notamment en cas de porte d'entrée urodigestive, une C3G est préférable. La documentation de l'infection peut être réalisée par une prise en charge chirurgicale, ou bien par drainage radiologique. Ce dernier peut s'envisager en cas d'abcès épidural sans aucun signe neurologique afin de documenter l'infection et afin de diminuer l'inoculum bactérien. Il peut également constituer une alternative intéressante en cas d'état général trop altéré non compatible avec une anesthésie et / ou prise en charge chirurgicale [30].

Adogwa et al. [31] rapporte l'évolution de 82 patients ayant eu un abcès épidural pris en charge médicalement ou chirurgicalement. Après un suivi moyen de 86 semaines, 24 % des patients étaient décédés, 4,8 % avaient une tétra ou paraplégie complète et seuls 47.6 % n'avaient aucunes séquelles. Une mauvaise évolution neurologique était plus particulièrement observée en cas de déficit moteur complet au diagnostic, d'abcès épidural à l'étage thoracique ou d'absence de prise en charge chirurgicale.

Au final, l'ASIA et les abcès épiduraux sont des infections rares dont la présentation clinique est similaire à celle de la spondylodiscite infectieuse. Le diagnostic est confirmé par l'IRM, qui permet de préciser la présence et le cas échéant l'étendue d'un abcès épidural. La documentation bactériologique avant antibiothérapie est

Journal Pre-proof

primordiale et doit demeurer la règle. Une surveillance neurologique est fondamentale, notamment tant que l'antibiothérapie n'est pas en place, le déficit neurologique pouvant être rapide et irréversible. Le SAMS est le principal pathogène responsable des ASIA et abcès épiduraux. Leur prise en charge nécessite une évaluation pluridisciplinaire et une antibiothérapie prolongée. Si l'évolution des ASIA est le plus souvent favorable, les abcès épiduraux sont eux associés à une mortalité élevée et à des séquelles neurologiques fréquentes.

Déclaration d'intérêts : les auteurs ne déclarent aucun conflit d'intérêt en lien avec cet article.

Journal Pre-proof

Journal Pre-proof

[1] David-Chaussé J, Dehais J, Boyer M, Darde ML, Imbert Y. [Articular infections in adults. Peripheral and vertebral involvement with common bacteria and tubercle bacteria]. Rev Rhum Mal Osteoartic 1981;48:69–76.

[2] Hadjipavlou AG, Mader JT, Necessary JT, Muffoletto AJ. Hematogenous pyogenic spinal infections and their surgical management. Spine 2000;25:1668–79.

[3] Bauer E, Jacob-Leclerc S, Chary-Valckenaere I, Loeuille D. Febrile low back pain: Consider septic interspinous bursitis. Joint Bone Spine 2016;83:111–2. .

[4] Taylor E, McCarthy MJH. Septic arthritis of the costovertebral joint: a unique case presenting as renal colic n.d.

[5] Choudhary A, Rajkanna J, Oyibo SO, Choudhury S. A case of paraspinal pyomyositis in a healthy young man. Clin Med (Lond) 2020;20:s16–7.

[6] André V, Pot-Vaucel M, Cozic C, Visée E, Morrier M, Varin S, et al. Septic arthritis of the facet joint. Med Mal Infect 2015;45:215–21.

[7] Narváez J, Nolla JM, Narváez JA, Martinez-Carnicero L, De Lama E, Gómez-Vaquero C, et al. Spontaneous pyogenic facet joint infection. Semin Arthritis Rheum 2006;35:272–83.

[8] Amadoru S, Lim K, Tacey M, Aboltins C. Spinal infections in older people: an analysis of demographics, presenting features, microbiology and outcomes. Intern Med J 2017;47:182–8.

[9] Muffoletto AJ, Ketonen LM, Mader JT, Crow WN, Hadjipavlou AG. Hematogenous pyogenic facet joint infection. Spine 2001;26:1570–6.

[10] Ross JJ, Ard KL, Carlile N. Septic Arthritis and the Opioid Epidemic: 1465 Cases of Culture-Positive Native Joint Septic Arthritis From 1990-2018. Open Forum Infect Dis 2020;7:ofaa089.

[11] Gellhorn AC, Katz JN, Suri P. Osteoarthritis of the spine: the facet joints. Nat Rev Rheumatol 2013;9:216–24.

[12] Inoue N, Orías AAE, Segami K. Biomechanics of the Lumbar Facet Joint. Spine Surg Relat Res 2020;4:1–7.

[13] Sellam J, Berenbaum F. The role of synovitis in pathophysiology and clinical symptoms of osteoarthritis. Nat Rev Rheumatol 2010;6:625–35.

[14] Daivajna S, Jones A, O'Malley M, Mehdian H. Unilateral septic arthritis of a lumbar facet joint secondary to acupuncture treatment--a case report. Acupunct Med 2004;22:152–5.

[15] Weingarten TN, Hooten WM, Huntoon MA. Septic facet joint arthritis after a corticosteroid facet injection. Pain Med 2006;7:52–6.

[16] Michel-Batôt C, Dintinger H, Blum A, Olivier P, Laborde F, Bettembourg-Brault I, et al. A particular form of septic arthritis: septic arthritis of facet joint. Joint Bone Spine 2008;75:78–83.

[17] Doita M, Nishida K, Miyamoto H, Yoshiya S, Kurosaka M, Nabeshima Y. Septic arthritis of bilateral lumbar facet joints: report of a case with MRI findings in the early stage. Spine 2003;28:E198-202.

[18] Ahl T, Hedström M, von Heijne A, Hammers Stiernstedt S. Acute spinal epidural abscess without concurrent spondylodiscitis. Successful closed treatment in 10 cases. Acta Orthop Scand 1999;70:199–202.

[19] Ergan M, Macro M, Benhamou CL, Vandermarcq P, Colin T, L'Hirondel JL, et al. Septic arthritis of lumbar facet joints. A review of six cases. Rev Rhum Engl Ed 1997;64:386–95.

[20] Douvrin F, Callonnec F, Proust F, Janvresse A, Simonet J, Thiebot J. [Lumbar interapophyseal septic arthritis. Apropos of 3 cases]. J Neuroradiol 1996;23:234–40.

[21] Ehara S, Khurana JS, Kattapuram SV. Pyogenic vertebral osteomyelitis of the posterior elements. Skeletal Radiol 1989;18:175–8.

[22] Dauwe DM, Van Oyen JJ, Samson IR, Hoogmartens MJ. Septic arthritis of a lumbar facet joint and a sternoclavicular joint. Spine 1995;20:1304–6.

[23] Rajeev A, Choudhry N, Shaikh M, Newby M. Lumbar facet joint septic arthritis presenting atypically as acute abdomen - A case report and review of the literature. Int J Surg Case Rep 2016;25:243–5.

[24] Mahmud T, Basu D, Dyson PHP. Crystal arthropathy of the lumbar spine: a series of six cases and a review of the literature. J Bone Joint Surg Br 2005;87:513–7.

[25] Kouki S, Landolsi M, Ben Lassoued M, Gharsallah I. Uncommon cause of cervicobrachial neuralgia: epidural abscess complicating tuberculous arthritis. BMJ Case Rep 2017;2017.

[26] Tiemtoré-Kambou BMA, Tiendrébéogo-Zabsonre J, Diallo I, Gnoumou A, Ouédraogo DD, Cissé R. Inflammatory lumbar radiculalgia in Ouagadougou: posterior facet arthritis due to tuberculosis. Med Sante Trop 2017;27:222–4.

Journal Pre-proof

[27] Harries LW, Watura R. Septic arthritis of unilateral lumbar facet joint with contiguous abscess, without prior intervention. BMJ Case Rep 2012;2012.
[28] Couderc M, Bart G, Coiffier G, Godot S, Seror R, Ziza J-M, et al. 2020 French recommendations on the management of septic arthritis in an adult native joint. Joint Bone Spine 2020;87:538–47.
[29] Petkova AS, Zhelyazkov CB, Kitov BD. Spontaneous Spondylodiscitis - Epidemiology, Clinical Features, Diagnosis and Treatment. Folia Med (Plovdiv) 2017;59:254–60.
[30] Tetsuka S, Suzuki T, Ogawa T, Hashimoto R, Kato H. Spinal Epidural Abscess: A Review Highlighting Early Diagnosis and Management. JMA J 2020;3:29–40.
[31] Adogwa O, Karikari IO, Carr KR, Krucoff M, Ajay D, Fatemi P, et al. Spontaneous spinal epidural abscess in patients 50 years of age and older: a 15-year institutional perspective and review of the literature: clinical article. J Neurosurg Spine 2014;20:344–9.
[32] Cadiou S, Al Tabaa O, Nguyen C-D, Faccin M, Guillin R, Revest M, et al. Back pain following instillations of BCG for superficial bladder cancer is not a reactive complication: review of 30 Mycobacterium bovis BCG vertebral osteomyelitis cases. Clin Rheumatol 2019;38:1773–83.
[33] Mackenzie AR, Laing RB, Smith CC, Kaar GF, Smith FW. Spinal epidural abscess: the importance of early diagnosis and treatment. J Neurol Neurosurg Psychiatry 1998;65:209–12.

Journal Pre-proof

Journal Pre-proof

Figure 1. Vertèbre cervicale type de profil (en haut à gauche) et en vue axiale (en haut à droite), et vertèbre lombaire type de profil (en bas à gauche) et en vue axiale (en bas à droite). Schématiquement, les mobilités rachidiennes cervicales sont permises dans tous les degrés de liberté articulaire de par l'orientation favorable des facettes articulaires postérieures. *A contrario*, à l'étage lombaire, l'orientation dans l'axe sagittal des facettes restreint les mouvements de rotation et d'inflexion latérale.

Figure 1. Vertèbre cervicale type de profil (en haut à gauche) et en vue axiale (en haut à droite), et vertèbre lombaire type de profil (en bas à gauche) et en vue axiale (en bas à droite). Schématiquement, les mobilités rachidiennes cervicales sont permises dans tous les degrés de liberté articulaire de par l'orientation favorable des facettes articulaires postérieures. *A contrario*, à l'étage lombaire, l'orientation dans l'axe sagittal des facettes restreint les mouvements de rotation et d'inflexion latérale

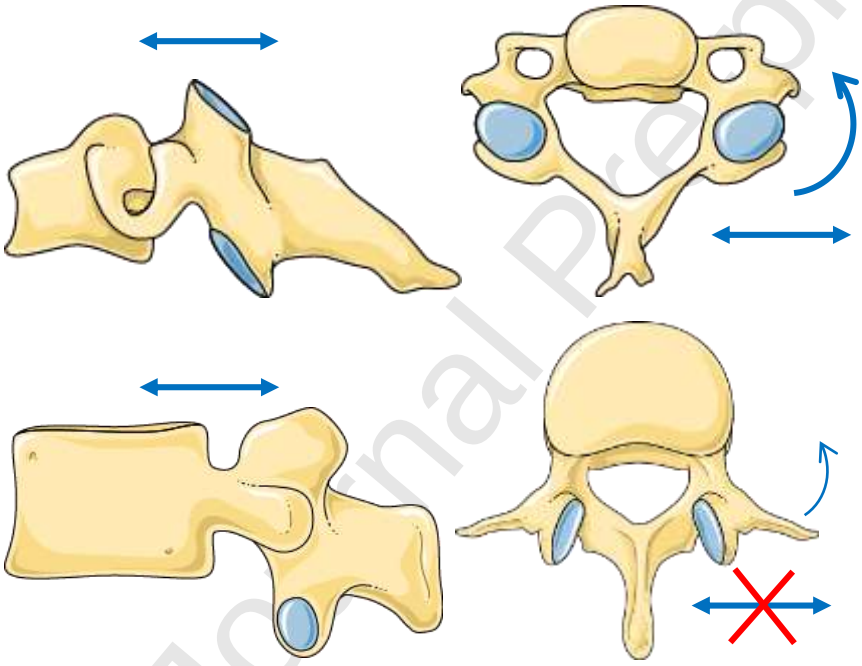

Journal Pre-proof

Journal Pre-proof

Journal Pre-proof

Figure 2. Image A et B : ASIA (étoile) L2-L3 avec abcès épidural postérieur (flèche) en séquence STIR, en coupe axiale (A) et sagittale (B). **Image C et D** : spondylodiscite infectieuse L5-S1 (étoile) avec abcès épidural antérieur (flèche) en séquence T1 avec injection de gadolinium, coupe axiale (C) et sagittale (D).

Figure 2. Image A et B : ASIA (étoile) L2-L3 avec abcès épidural postérieur (flèche) en séquence STIR, en coupe axiale (A) et sagittale (B). **Image C et D** : spondylodiscite infectieuse L5-S1 (étoile) avec abcès épidural antérieur (flèche) en séquence T1 avec injection de gadolinium, coupe axiale (C) et sagittale (D)

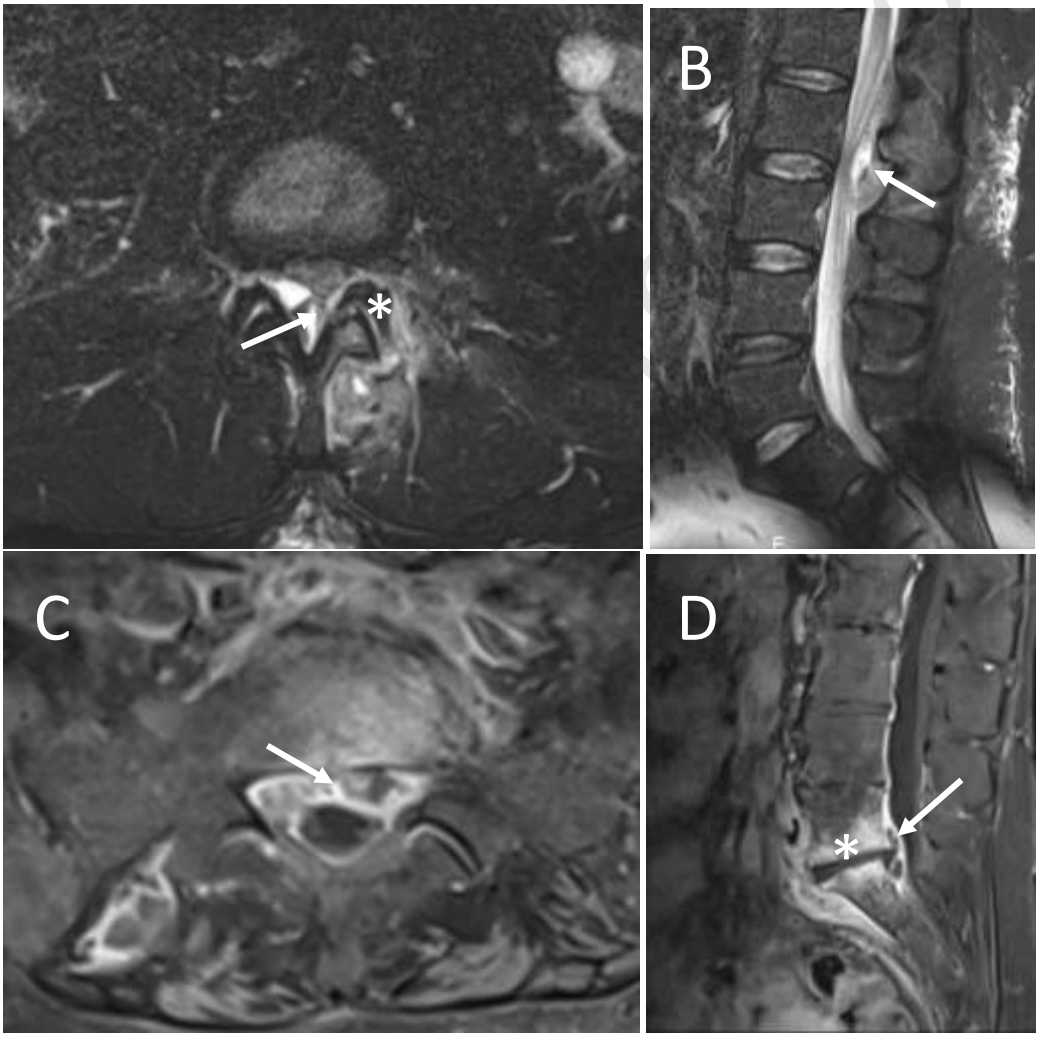

Journal Pre-proof

Journal Pre-proof

Journal Pre-proof

Figure 3. IRM du rachis lombaire en coupe axiale en séquence STIR montrant une arthrite zygapophysaire L3-L4 gauche (étoile), associée à une inflammation des muscles spinaux adjacents et à un trajet fistuleux (flèche pleine) vers un abcès du psoas gauche (flèche en pointillés).

Figure 3. IRM du rachis lombaire en coupe axiale en séquence STIR montrant une arthrite zygapophysaire L3-L4 gauche (étoile), associée à une inflammation des muscles spinaux adjacents et à un trajet fistuleux (flèche pleine) vers un abcès du psoas gauche (flèche en pointillés).

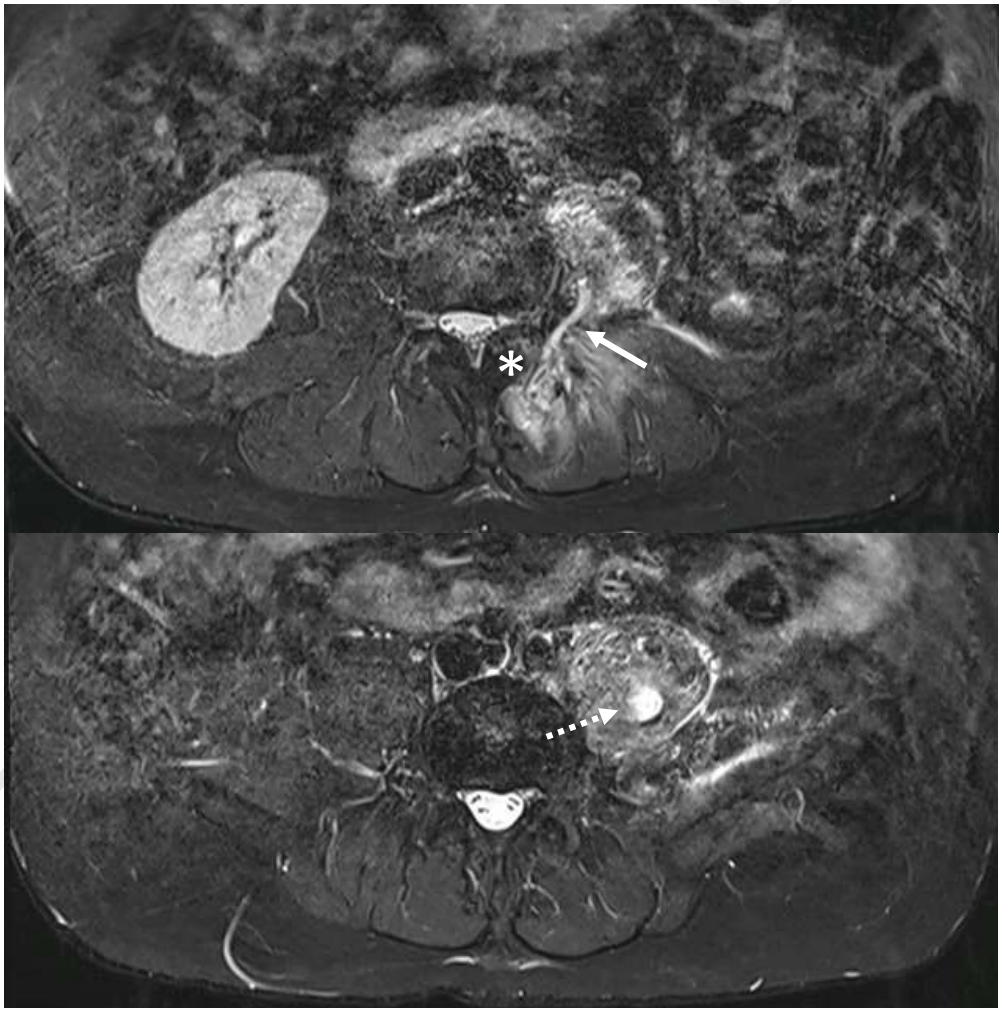

Journal Pre-proof

Journal Pre-proof

Journal Pre-proof

Journal Pre-proof