



HAL
open science

ECG du sportif: distinguer le normal du pathologique

Frédéric Schnell

► **To cite this version:**

Frédéric Schnell. ECG du sportif: distinguer le normal du pathologique. La Presse Médicale, 2019, 48 (12), pp.1393-1400. 10.1016/j.lpm.2019.07.008 . hal-02280265

HAL Id: hal-02280265

<https://univ-rennes.hal.science/hal-02280265>

Submitted on 21 Jul 2022

HAL is a multi-disciplinary open access archive for the deposit and dissemination of scientific research documents, whether they are published or not. The documents may come from teaching and research institutions in France or abroad, or from public or private research centers.

L'archive ouverte pluridisciplinaire **HAL**, est destinée au dépôt et à la diffusion de documents scientifiques de niveau recherche, publiés ou non, émanant des établissements d'enseignement et de recherche français ou étrangers, des laboratoires publics ou privés.



Distributed under a Creative Commons Attribution - NonCommercial 4.0 International License

ECG du sportif: distinguer le normal du pathologique

ECG in sportsmen: distinguishing the normal from the pathological

Docteur Frédéric Schnell

Service de médecine du sport, Hôpital Pontchaillou, CHU Rennes
Université de Rennes 1
Inserm, LTSI-UMR 1099 Rennes, France

Nombre de caractères 19565

Auteur correspondant :

Dr. Frédéric Schnell

Service de médecine du sport, Hôpital Pontchaillou, CHU Rennes

2 rue Henri le Guilloux

35000 Rennes, France

frederic.schnell@chu-rennes.fr

Sources de financement : aucun

Lien d'intérêt : aucun

Points essentiels :

- La réalisation d'un ECG est recommandée par la société française de cardiologie lors de la visite d'absence de contre-indication à la pratique sportive.
- L'activité physique intense et prolongée (> 4 heures de sport intense / semaine) peut entraîner un remodelage électrique d'origine physiologique.
- Outre l'activité physique (type, intensité, durée), il convient d'interpréter l'ECG en fonction de l'origine ethnique et de l'âge du sportif.
- Il est nécessaire de connaître les modifications physiologiques en lien avec la pratique sportive pour éviter d'une part les fausses réassurances et d'autre part la réalisation d'examens complémentaires injustifiés du fait d'une mauvaise interprétation.
- La dernière classification internationale de l'ECG de l'athlète publiée en 2017 permet de repérer chez quel athlète des examens complémentaires sont recommandés (figure 1).

Key points :

- An ECG is recommended by the French Society of Cardiology in the screening of a competitive athlete.
- An intense and prolonged physical activity (> 4 hours of intense sport / week) can lead to a physiological electric remodeling.
- In addition to physical activity (type, intensity, duration), the ECG should be interpreted according to the athlete's ethnicity and age.
- It is necessary to know the physiological modifications related to sport practice to avoid either false reassurances or the realization of unjustified additional examinations because of a wrong interpretation.
- The latest athlete ECG classification published in 2017 can be used to identify in which athlete additional tests are recommended (Figure 1).

1- ECG et visite d'absence de contre-indication à la pratique sportive en compétition

Les bienfaits d'une activité physique régulière sont bien démontrés, aussi bien au niveau de la diminution de la mortalité globale que cardio-vasculaire. L'activité physique est en effet un traitement préventif et curatif pour bon nombre de pathologies chroniques. Néanmoins, la pratique sportive intense, notamment en compétition, peut exposer un sujet à la survenue d'un accident aigu ou aggraver une pathologie préexistante. Les jeunes athlètes ont ainsi un risque 2.5 plus élevés de mourir d'une mort subite que leurs homologues sédentaires ¹. Bien que son intérêt ne soit pas universellement reconnu ², le but de la visite d'absence de contre-indication est de dépister des pathologies à risque d'accident avant la survenue de celui-ci, ceci afin d'adapter la pratique sportive ou de réaliser des interventions thérapeutiques préventives. Les principales causes de morts subites non traumatiques chez les sportifs étant d'origine cardio-vasculaire, un examen particulièrement attentif sur ce plan est nécessaire si l'on veut que cette visite soit efficace.

Bien que sa rentabilité en terme de coût-bénéfice soit elle aussi controversée, les sociétés européenne (ESC) et française de cardiologie (SFC) recommandent la réalisation d'un électrocardiogramme (ECG) lors de la visite d'absence de contre-indication à la pratique sportive en compétition ³. La réalisation d'un ECG est également imposée dans la surveillance médicale des athlètes français sur liste de haut niveau ⁴, et par un nombre important de fédérations sportives internationales pour leurs athlètes élites ou professionnels : le comité olympique international (CIO), la fédération internationale de football (FIFA), l'Union cycliste internationale (UCI), la National Basket Association (NBA), etc ⁵.

La justification qui sous-tend ces recommandations, est premièrement que la réalisation d'un bilan comportant un interrogatoire, un examen clinique et un ECG chez des athlètes âgés de 12 à 35 ans a permis de faire chuter la mort subite d'origine cardio-vasculaire en Vénétie. D'autre part, un interrogatoire et un examen clinique réalisé sans ECG sont très peu performants pour dépister une pathologie cardio-vasculaire à risque d'événement aigu ⁶. En effet, il a été démontré qu'un interrogatoire et un examen clinique ne permettaient de dépister une telle anomalie qu'avec une sensibilité de 12% alors qu'elle s'élève à 88% si la réalisation d'un ECG est associée à cette prise en charge. Par ailleurs, il a été démontré que la majorité des athlètes présentant une mort subite (dans 80% des cas) n'avaient pas ressenti de symptôme au préalable. Ceci renforce l'idée de la nécessité d'une prise en charge pré-symptomatique, et non d'attendre d'éventuels symptômes avant d'agir ⁷. Chez ces sportifs, les pathologies recherchées sont des maladies congénitales ou héréditaires (cardiopathie

hypertrophique, cardiopathie dilatée, dysplasie arythmogène du ventricule droit, canalopathies...), qui pour la plupart d'entre elles entraînent une modification de l'ECG de repos. Par exemple, en cas de cardiopathie hypertrophique, l'ECG est anormal dans plus de 90% des cas ⁸.

La fréquence de réalisation d'un ECG, fixée par un groupe de consensus de la SFC, est d'un ECG tous les 3 ans de 12 à 20 ans, puis tous les 5 ans jusque 35 ans ⁹. Cette répétition des ECG au cours de la vie est recommandée devant une expression phénotypique pouvant être retardée dans le temps ³. Bien évidemment, en fonction de l'histoire familiale, de l'examen clinique ou d'éventuels symptômes, un ECG pourra être réalisé de manière plus précoce ou plus rapprochée. Par exemple, dans le dépistage d'une cardiopathie hypertrophique familiale, un ECG doit être réalisé à partir de l'âge de 10 ans chez les apparentés de 1^{er} degré selon les dernières recommandations de la société européenne de cardiologie (sauf histoire familiale particulière) ¹⁰.

Chez l'athlète vétérane (> 35 ans), la principale étiologie des accidents cardiologiques et de mort subite est la coronaropathie. Un ECG est toujours conseillé dans le bilan initial par la société européenne de cardiologie, la fréquence de sa répétition étant fonction de chaque cas particulier et du risque de vasculaire ¹¹.

2- Remodelage du cœur d'athlète et faux positifs

Une des limites à la réalisation d'un dépistage systématique des cardiopathies chez le sportif grâce à l'ECG est d'une part la présence de faux négatifs, mais surtout de trop nombreux faux positifs. En effet, la pratique sportive intense et régulière est à l'origine d'un remodelage cardiaque électrique et morphologique d'origine physiologique, qui peut parfois mimer une cardiopathie. Il est actuellement admis qu'une pratique sportive de plus de 4 heures de sport intense par semaine est nécessaire pour obtenir un remodelage électrique ¹² ; ceci ne concerne donc qu'une faible proportion des sportifs demandant la réalisation d'un certificat d'absence de contre-indication à la pratique du sport en compétition. Il est également important de préciser que ce remodelage est inconstant, et que dans un grand nombre de cas un ECG d'athlète ne sera pas différent de celui d'un sédentaire ¹³. Néanmoins, les modifications physiologiques induites doivent être connues pour éviter de demander la réalisation d'examen complémentaires inutiles. En effet, cela risquerait d'entraîner des dépenses de

santé non justifiées, non négligeables pour la collectivité, et également de générer une inquiétude chez les sportifs.

Afin de limiter les erreurs d'interprétations, plusieurs classifications de l'ECG de l'athlète se sont succédées ^{12,14-17}. Chaque nouvelle classification a été implémentée par rapport à la précédente grâce à des études ayant démontré que telle ou telle variante de la normale ne nécessitait finalement pas la réalisation d'un bilan cardiologique complémentaire. Ces classifications successives ont permis de diminuer le surcout du dépistage, notamment en diminuant les explorations complémentaires induites par une interprétation erronée de l'ECG ¹⁸.

3- Classification internationale d'interprétation d'un ECG de l'athlète de 2017 ¹²

Cette classification a repris un schéma déjà proposé dans les critères affinés ¹⁷, avec des modifications électriques considérées comme 1) normales, ne nécessitant pas de bilan en l'absence de symptômes ou d'histoire familiale de cardiopathie héréditaire ou de mort subite ; 2) limites, ne nécessitant pas de bilan si elles sont présentes de manière isolée, mais nécessitant un bilan si au moins 2 de ces anomalies sont associées ; 3) anormales, nécessitant une évaluation complémentaire à la recherche d'une pathologie cardiovasculaire pouvant être associée avec une mort subite chez l'athlète (figure 1).

Il est important de souligner qu'en présence de symptôme, d'une histoire familiale de cardiopathie héréditaire / mort subite à un âge précoce ou d'une anomalie clinique, un ECG normal ne permet pas de s'affranchir d'un minimum de bilan cardiologique complémentaire.

a- Modifications ECG « normales »

Rythme et conduction: Certaines modifications sont à considérer comme normales chez tous les sujets, sédentaires ou athlètes : c'est le cas du bloc de branche droit incomplet.

D'autres variations sont à mettre sur le compte de la modification de la balance du système autonome, avec une hypertonie vagale qui peut entraîner une bradycardie sinusale. Une bradycardie est normale si la fréquence cardiaque (FC) est supérieure à 30 battements par minute (bpm) (figure 2-A). Un rythme ectopique atrial (par exemple un rythme venant du sinus coronaire) ou jonctionnel avec des QRS fins et une FC <100 bpm sont également normaux. Bien évidemment, une arythmie respiratoire (avec augmentation de la FC pendant

l'inspiration, et ralentissement lors de l'expiration) est normale, surtout chez le sujet jeune. Un bloc atrio-ventriculaire de 1^{er} degré (BAV1) si le PR est inférieur à 400 ms (figure 2-B), ou un bloc atrio ventriculaire de 2^e degré de type Mobitz 1 (avec augmentation progressive de l'intervalle PR jusqu'à avoir une onde P bloquée, l'intervalle PR suivant l'onde P bloquée étant plus court que le dernier intervalle PR conduit) sont également dans le domaine physiologique (figure 2-C).

Hypertrophie ventriculaire: L'hypertrophie ventriculaire gauche (HVG) électrique isolée, sans onde Q pathologique ou trouble de la repolarisation suggérant une cardiopathie hypertrophique, ne doit pas faire réaliser de bilan complémentaire (figure 2-D). Dans la dernière classification, l'hypertrophie ventriculaire droite a également été ajoutée aux variantes normales chez un athlète.

Repolarisation ventriculaire: Une repolarisation précoce est fréquemment rencontrée chez le sportif (figure 2-D), avec une prévalence allant de 25 à 45% chez l'athlète caucasien, et de 65% chez l'athlète d'origine afro-caribéenne^{19,20}. La repolarisation précoce est définie par une surélévation du point J ≥ 0.1 mV avec une élévation concave du segment ST. On peut également voir une onde J, qui correspond à un crochetage ou un empâtement de la fin du QRS dans les dérivations inférieures et/ou latérales.

Concernant la repolarisation, il est important de souligner les variantes de la repolarisation qui sont normales : les ondes T peuvent être négatives en aVR, V1 et D3 (figure 2-E), et ceci de manière indépendante de la pratique sportive. Par ailleurs une repolarisation de type juvénile avec des ondes T négatives de V1 à V3 peut se rencontrer chez les jeunes sportifs jusqu'à 16 ans inclus^{21,22}. En effet, ce type de repolarisation peut se rencontrer chez 10-15% des adolescents de 12 ans caucasiens, 2.5% de l'athlète caucasien de 14-15 ans, mais seulement chez 0.1% des athlètes caucasiens ≥ 16 ans ou pubères.

Outre l'effet de l'âge, il est important de prendre en compte l'effet de l'ethnie sur la repolarisation. En effet, un sus décalage du segment ST suivi d'une onde T négative de V1 à V4 chez un athlète afro caribéen est également à considérer comme normale. Cette variante est en effet retrouvée chez 13% des athlètes afro-caribéens, alors qu'elle n'est rencontrée que chez 4% des sédentaires de même origine ethnique²⁰ (figure 2-F). Dans une récente étude, il a été rapporté qu'en cas d'onde T négative jusque V4 chez un athlète caucasien, une surélévation du point J associée est un élément permettant d'écarter une cardiopathie sous-jacente (notamment de type cardiopathie hypertrophique ou dysplasie arythmogène du ventricule droit)²³ ; ceci nécessite néanmoins d'être validé sur d'autres cohortes.

b- Modifications ECG « limites »

Certaines particularités ECG nécessitent un bilan si au moins 2 d'entre elles sont présentes. Dans ce cas, il faudra en 1^{er} lieu réaliser une échocardiographie. C'est le cas pour un bloc de branche droit complet si il est compris entre 120 et 140 ms ; d'une déviation de l'axe QRS gauche (axe entre -30° à -90°) ou droite ($>120^\circ$) ; d'une hypertrophie atriale gauche (HAG) ou droite (HAD). Si les critères de l'HAD sont relativement classiques, avec une onde P ≥ 2.5 mm en D2, D3 ou aVF; les critères sont plus restrictifs pour l'HAG, qui est définie par une onde P prolongée > 120 ms en D1 ou D2, avec portion négative ≥ 1 mm en profondeur et ≥ 40 ms en V1.

c- Modifications ECG « anormales »

Ondes Q pathologiques : Dans la nouvelle classification, les ondes Q pathologiques sont définies par le ratio $Q/R \geq 0.25$ ou si l'onde Q est ≥ 40 ms, dans au moins 2 dérivation (à l'exclusion de D3 et aVR). La présence d'une onde Q doit faire réaliser une échocardiographie et faire rechercher une coronaropathie selon le risque cardiovasculaire.

Bloc de branche gauche complet et élargissements du QRS : Un élargissement significatif de la durée des QRS est également pathologique. Un bloc de branche gauche complet (BBGc), ainsi que des QRS ≥ 140 ms nécessitent toujours un bilan complémentaire. Une échocardiographie doit être réalisée. La recherche d'une cardiopathie ischémique doit également être envisagée en fonction du terrain en cas de BBGc ; les dernières recommandations privilégient la réalisation d'une IRM de stress avec étude de la perfusion myocardique.

Troubles de la repolarisation : Les **ondes T négatives** sont considérées comme anormales si elles atteignent une profondeur ≥ 1 mm et qu'elles sont présentes dans ≥ 2 dérivation contiguës, à l'exception i. des dérivation aVR, D3 et V1 (de ce fait des ondes T négatives en V1 et V2 ne nécessitent pas de bilan) ; ii. de la repolarisation décrite précédemment chez l'athlète afro-caribéen ou de iii. de la repolarisation de type juvénile. **Un sous-décalage du segment ST** est à considérer comme pathologique si il dépasse ≥ 0.5 mm dans ≥ 2 dérivation contiguës (figure 2-G-H).

Ces 2 groupes d'atypies doivent faire rechercher des cardiopathies morphologiques sous-jacentes, la plus fréquemment retrouvée étant la cardiopathie hypertrophique²⁴. En fonction de la localisation des ondes T négatives, la cardiopathie sous-jacente peut varier : en cas d'ondes T négatives en latéral ou inféro-latéral, il conviendra d'éliminer une cardiopathie hypertrophique (CMH), dilatée (CMD), un ventricule gauche non compacté (VGNC), une dysplasie arythmogène du ventricule droit (DAVD) et une myocardite. La présence d'une telle anomalie nécessite de réaliser une échocardiographie, une IRM myocardique (systématique si l'échocardiographie est normale), un test d'effort et un holter ECG. Un bilan familial est également un élément intéressant pour compléter la démarche diagnostique, à la recherche d'arguments en faveur d'une cardiopathie héréditaire. En l'absence d'anomalie, il est préférable de poursuivre un suivi annuel pendant la durée de la carrière sportive de l'athlète^{24,25}. En cas d'ondes T négatives dans le territoire antérieur, les pathologies retrouvées sont la DAVD et la CMD ; il convient donc d'ajouter au bilan précédent la recherche de potentiels tardifs. En cas d'ondes T négatives en inférieur ou d'un sous-décalage ST, le bilan peut être allégé avec réalisation uniquement d'une échocardiographie; une IRM sera réalisée en fonction de la suspicion clinique et des données échocardiographiques.

Anomalies ECG pathognomoniques de cardiopathies rythmiques :

Ondes Epsilon : Les ondes epsilon sont des signaux de faibles amplitudes, positifs, localisés entre la fin du QRS et le début de l'onde T de V1 à V3. Elles sont pathognomoniques de la DAVD. Comme elles sont généralement visibles à un stade avancé, elles sont le plus souvent associées à d'autres anomalies telles que des ondes T négatives en antérieur (figure 2-H). Les explorations à programmer en cas d'ondes epsilon doivent viser à rechercher une DAVD.

Syndrome de Brugada : Un aspect ECG de type Brugada de type 1 n'est pas normal, il faudra stratifier le risque global du sportif. Les autres types de Brugada (2 et 3) ne doivent pas faire poser le diagnostic (figure 2-I).

Pré-excitation ventriculaire : Association entre un PR court (<120 ms), la présence d'une onde delta (crochetage de la partie initiale du QRS), et de QRS >120 ms. Cette anomalie, en lien avec la présence d'une voie accessoire, est une cause de mort subite chez l'athlète. Il convient de vérifier le caractère à risque de la voie accessoire. Un test d'effort peut suffire dans les rares cas où la pré-excitation disparaît d'un battement sur l'autre lors de

l'accélération de la fréquence cardiaque ²⁶. Dans les autres cas, une étude électrophysiologique est nécessaire pour stratifier le risque de cette voie accessoire, afin d'autoriser ou non la poursuite de la pratique sportive. Dans tous les cas, la recherche d'une cardiopathie morphologique par échocardiographie est nécessaire (figure 2-J).

Allongement de l'intervalle QT : Il existe des spécificités concernant l'intervalle QT chez le sportif. En effet, l'intervalle QT est prolongé par la pratique sportive ²⁷ ; par ailleurs, la bradycardie sinusale fréquemment rencontrée chez les athlètes rend les formules de corrections moins appropriées. La plus utilisée reste celle de Bazett ($QTc = QT / \sqrt{RR}$). La norme est donc différente chez le sédentaire et l'athlète, la valeur seuil de $QTc \geq 480$ ms est retenue chez les athlètes féminines et celle de ≥ 470 ms chez les hommes (figure 2-K). Si la fréquence cardiaque est inférieure à 50 bpm il est recommandé de répéter l'ECG à d'autres moments, notamment après 2 à 4 semaines de désentraînement. L'évaluation de la dynamique du QT doit également être réalisée, via la réponse à la mise en orthostatisme ²⁸ ou lors d'un test d'effort. Il faudra rechercher des causes secondaires telles que la prise des médicaments allongeant le QT et une hypokaliémie. En fonction de ces premiers éléments, des tests pharmacologiques ou génétiques peuvent être proposés.

Troubles conductifs : Si une bradycardie sinusale est assez banale, une FC < 30 bpm doit faire réaliser un bilan complémentaire. Il en est de même pour un BAV 1 avec un PR ≥ 400 ms. Dans un 1^{er} temps, la réponse à l'effort doit être étudiée, notamment par la réalisation d'une exploration à l'effort. Un BAV 2 Mobitz 2 ou un BAV complet nécessitent une exploration encore plus approfondie à la recherche d'une bonne tolérance à l'effort (test d'effort et holter ECG avec une séance d'entraînement). Dans ces 2 derniers cas, il est également nécessaire de réaliser une échocardiographie à la recherche d'une cardiopathie morphologique.

Troubles du rythme : La présence de ≥ 2 extrasystoles ventriculaires (ESV) ne doit pas être considérée comme normale. Ceci nécessitera la réalisation d'une échocardiographie, d'un test d'effort et d'un holter ECG de 24 heures. Si plus de 2000 ESV ou des phénomènes de type tachycardie ventriculaire non-soutenue (TVNS) sont documentés, il faudra poursuivre les explorations, notamment par une IRM cardiaque à la recherche d'une pathologie myocardique. Ce même bilan devra être réalisé en cas d'arythmies ventriculaires complexes à l'ECG (bigéminisme, triplets ou TVNS). Les extrasystoles supra-ventriculaires (ESSV)

isolées ne nécessitent pas de bilan. Néanmoins, en cas d'arythmie atriale, il faudra au minimum explorer le sujet par une échocardiographie, un test d'effort et un holter ECG.

4- Enquête familiale

Comme nous l'avons détaillé, les cardiopathies responsables de modifications de l'ECG chez un sujet jeune sont principalement de causes héréditaires. Ainsi, la réalisation d'un ECG chez les apparentés de 1^{er} degré (parents, frères et sœurs, enfants) est un élément simple à réaliser qui peut être rentable dans la prise en charge diagnostique. Certes, l'absence d'autre cas familiaux ne permet pas d'éliminer une cardiopathie d'origine génétique ; mais à contrario la découverte de plusieurs cas d'anomalies de type troubles de la repolarisation ou allongement de l'intervalle QT doit rendre le médecin plus suspicieux et faire approfondir le bilan ²⁹ .

Conclusion :

Les connaissances concernant les modifications électriques d'origine physiologique ont progressées sur les 10 dernières années. De ce fait le nombre de faux positifs et les surcoûts en découlant ont considérablement diminué rendant l'ECG plus adapté à un dépistage systématique. Néanmoins, il faut garder à l'esprit les limites de cet examen i) qui n'est pas sensible dans le dépistage de la coronaropathie et qui est inefficace dans le dépistage des pathologies de l'aorte, ii) peut être normal même en cas de cardiopathie héréditaire. L'ECG doit donc toujours être interprété en tenant compte du contexte familial, d'éventuels symptômes et de l'examen clinique.

Références :

1. Corrado D, Basso C, Rizzoli G, Schiavon M, Thiene G. Does sports activity enhance the risk of sudden death in adolescents and young adults? *J Am Coll Cardiol.* 2003;42:1959–1963.
2. Mosterd A. Pre-participation screening of asymptomatic athletes: “don’t do stupid stuff”. *Neth Heart J.* 2018;26:123–126.
3. Corrado D, Pelliccia A, Bjornstad HH, Vanhees L, Biffi A, Borjesson M, et al. Cardiovascular pre-participation screening of young competitive athletes for prevention of sudden death: proposal for a common European protocol: consensus statement of the study group of sport cardiology of the working group of cardiac rehabilitation and exercise physiology and the working group of myocardial and pericardial diseases of the European Society of Cardiology. *Eur Heart J.* 2005;516-24.
4. Article 24 de la loi n°2015-1541 du 27 novembre 2015. Code du sport. 2016:1–3.
5. Mont L, Pelliccia A, Sharma S, Biffi A, Borjesson M, Brugada Terradellas J, et al. Pre-participation cardiovascular evaluation for athletic participants to prevent sudden death: position paper from the EHRA and the EACPR, branches of the ESC. *Eur J Prev Cardiol.* 2017;24:41–69.
6. Asif IM, Drezner JA. Sudden cardiac death and preparticipation screening: the debate continues-in support of electrocardiogram-inclusive preparticipation screening. *Prog Cardiovasc Dis.* 2012;54:445–450.
7. Maron BJ, Shirani J, Poliac LC, Mathenge R, Roberts WC, Mueller FO. Sudden death in young competitive athletes: clinical, demographic, and pathological profiles. *JAMA.* 1996;276:199–204.
8. McLeod CJ, Ackerman MJ, Nishimura RA, Tajik AJ, Gersh BJ, Ommen SR. Outcome of patients with hypertrophic cardiomyopathy and a normal Electrocardiogram. *J Am Coll Cardiol.* 2009;54:229–233.
9. Carre F, Brion R, Douard H, Marcadet D, Leenhardt A, Marçon F, et al. Recommandations concernant le contenu du bilan cardiovasculaire de la visite de non contre-indication à la pratique du sport en compétition entre 12 et 35 ans. Recommandations de la société des cardiologue du sport.
10. Elliott PM, Anastasakis A, Borger MA, Borggrefe M, Cecchi F, Charron P, et al. 2014 ESC Guidelines on diagnosis and management of hypertrophic cardiomyopathy. *Eur Heart J.* 2014;35:2733–2779.
11. Borjesson M, Urhausen A, Koudi E, Dugmore D, Sharma S, Halle M, et al. Cardiovascular evaluation of middle-aged/senior individuals engaged in leisure-time sport activities: position stand from the sections of exercise physiology and sports cardiology of the European Association of Cardiovascular Prevention and Rehabilitation. *Eur J Cardiovasc Prev Rehabil.* 2011;18:446–458.

12. Drezner JA, Sharma S, Baggish A, Papadakis M, Wilson MG, Prutkin JM, et al. International criteria for electrocardiographic interpretation in athletes. *Br J Sports Med.* 2017; 704-731.
13. Pelliccia A, Maron BJ, Culasso F, Di Paolo FM, Spataro A, Biffi A, et al. Clinical significance of abnormal electrocardiographic patterns in trained athletes. *Circulation.* 2000;102:278–284.
14. Corrado D, Pelliccia A, Heidbuchel H, Sharma S, Link M, Basso C, et al. Recommendations for interpretation of 12-lead electrocardiogram in the athlete. *Eur Heart J.* 2010;31:243–259.
15. Uberoi A, Stein R, Perez MV, Freeman J, Wheeler M, Dewey F, et al. Interpretation of the Electrocardiogram of Young Athletes. *Circ.* 2011;124:746–757.
16. Drezner JA, Ackerman MJ, Anderson J, Ashley E, Asplund CA, Baggish AL, et al. Electrocardiographic interpretation in athletes: the “Seattle Criteria”. *Br J Sports Med.* 2013;47:122–124.
17. Sheikh N, Papadakis M, Ghani S, Zaidi A, Gati S, Adami P, et al. Comparison of ECG criteria for the detection of cardiac abnormalities in elite black and white athletes. *Circulation.* 2014;129:1637-49.
18. Dhutia H, Malhotra A, Gabus V, Merghani A, Finocchiaro G, Millar L, et al. Cost Implications of using different ecg criteria for screening young athletes in the United Kingdom. *J Am Coll Cardiol.* 2016;16:702-11.
19. Papadakis M, Basavarajaiah S, Rawlins J, Edwards C, Makan J, Firoozi S, et al. Prevalence and significance of T-wave inversions in predominantly Caucasian adolescent athletes. *Eur Heart J.* 2009;30:1728–1735.
20. Papadakis M, Carre F, Kervio G, Rawlins J, Panoulas VF, Chandra N, et al. The prevalence, distribution, and clinical outcomes of electrocardiographic repolarization patterns in male athletes of African/Afro-Caribbean origin. *Eur Heart J.* 2011;32:2304–2313.
21. Calò L, Sperandii F, Martino A, Guerra E, Cavarretta E, Quaranta F, et al. Echocardiographic findings in 2261 peri-pubertal athletes with or without inverted T waves at electrocardiogram. *Heart.* 2015;101:193–200.
22. Migliore F, Zorzi A, Michieli P, Perazzolo Marra M, Siciliano M, Rigato I, et al. Prevalence of cardiomyopathy in italian asymptomatic children with electrocardiographic T-Wave inversion at preparticipation screening. *Circ.* 2012;125:529–538.
23. Calore C, Zorzi A, Sheikh N, Nese A, Facci M, Malhotra A, et al. Electrocardiographic anterior T-wave inversion in athletes of different ethnicities: differential diagnosis between athlete's heart and cardiomyopathy. *Eur Heart J.* 2016;37:2515-27.

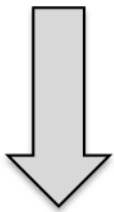
24. Schnell F, Riding N, O'Hanlon R, Axel Lentz P, Donal E, Kervio G, et al. Recognition and significance of pathological T-wave inversions in athletes. *Circulation*. 2015;131:165–173.
25. Sheikh N, Papadakis M, Wilson M, Malhotra A, Adamuz C, Homfray T, et al. Diagnostic Yield of genetic testing in young athletes with T-wave inversion. *Circulation*. 2018;138:1184-1194.
26. Daubert JC, Ollitrault J, Descaves C, Mabo P, Ritter P, Gouffault J. Failure of the exercise test to predict the anterograde refractory period of the accessory pathway in Wolff Parkinson White Syndrome. *Pacing and Clin Electrophysiol*. 1988;11:1130–1138.
27. Funck-Brentano C, Jaillon P. Rate-corrected QT interval: techniques and limitations. *Am J Cardiol*. 1993;72:17-22.
28. Viskin S, Postema PG, Bhuiyan ZA, Rosso R, Kalman JM, Vohra JK, et al. The response of the QT interval to the brief tachycardia provoked by standing: a bedside test for diagnosing long QT syndrome. *J Am Coll Cardiol*. 2010;55:1955-61
29. Schnell F, Carré F. Letter by Schnell and Carré Regarding Article, "Diagnostic Yield of Genetic Testing in Young Athletes With T-Wave Inversion". *Circulation*. 2019;139:994–995

Figure 1 : Résumé de la classification des modifications ECG de l'athlète. Adapté d'après Drezner et al. *Br J Sports Med*. 2017.

Figure 2 (A-K) : Exemples d'ECG d'athlètes asymptomatiques.

Modifications ECG « normales »

Augmentation du voltage des QRS (HVG ou HVD)
BBD incomplet
Repolarisation précoce – sus décalage ST
Sus décalage ST suivi d'une onde T négative de V1 à V4 chez un athlète afro caribéen
Onde T négative de V1 à V3 ≤16 ans
Bradycardie sinusale ou arythmie sinusale
Rythme ectopique atrial ou jonctionnel
BAV1
BAV2 Mobitz 1



Pas de bilan complémentaire

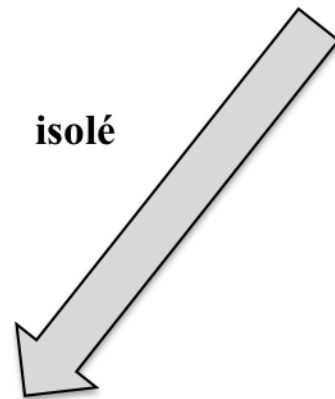
Si asymptomatique, sans histoire familiale de cardiopathie héréditaire ou mort subite

Athlètes

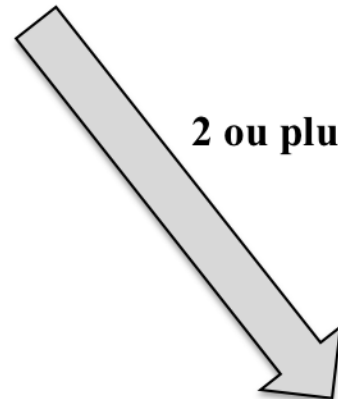
(> 4 h /semaine de pratique sportive intense)

Modifications ECG « limites »

Déviaton axiale gauche
Hypertrophie atriale gauche
Déviaton axiale droite
Hypertrophie atriale droite
BBD complet




isolé



2 ou plus

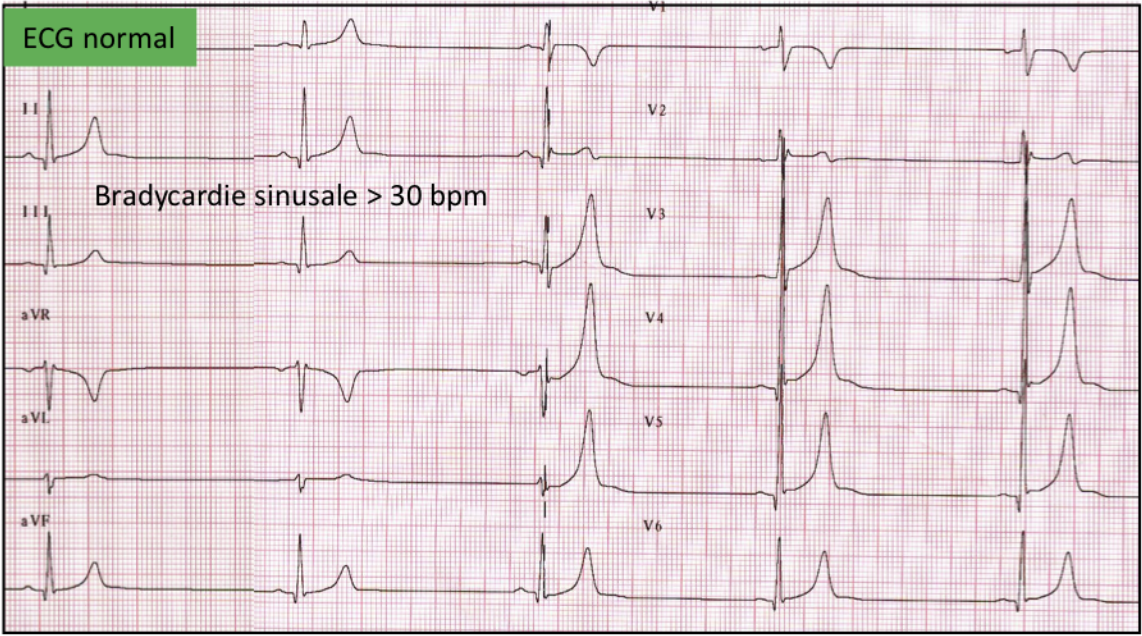
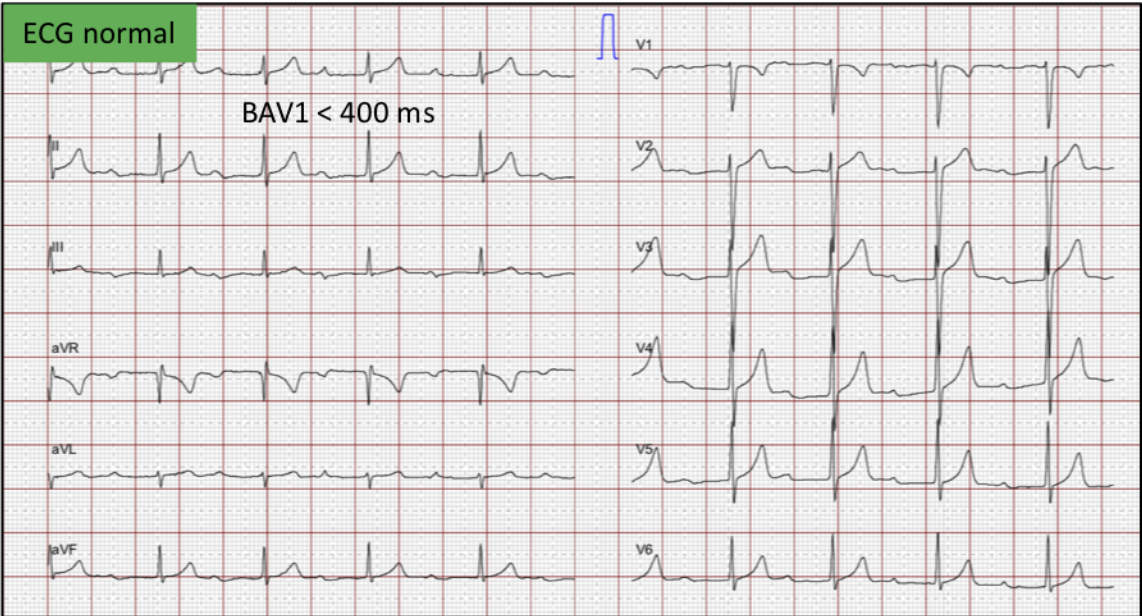
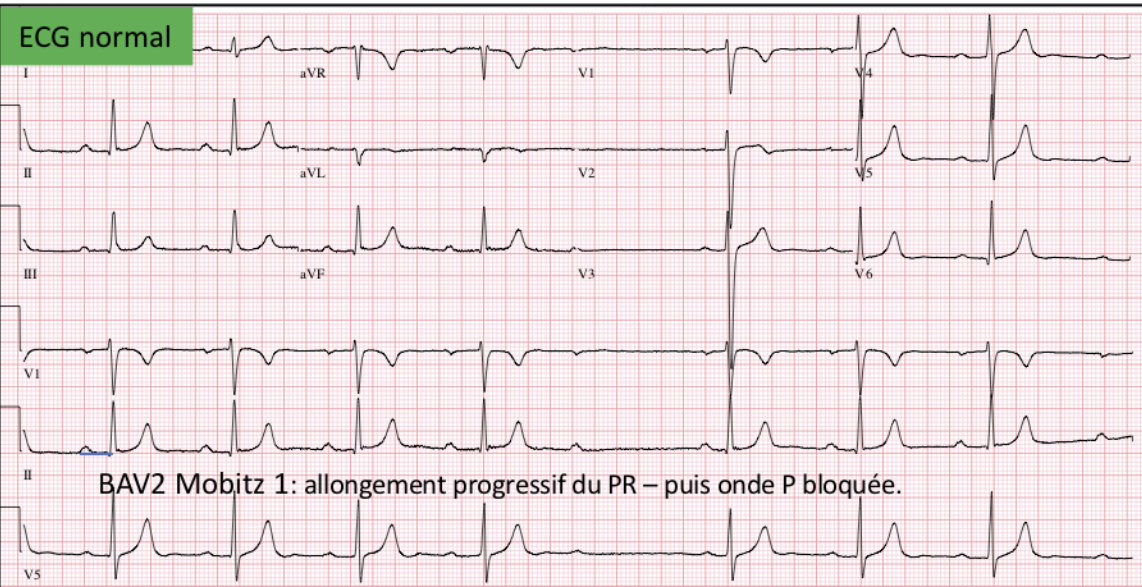
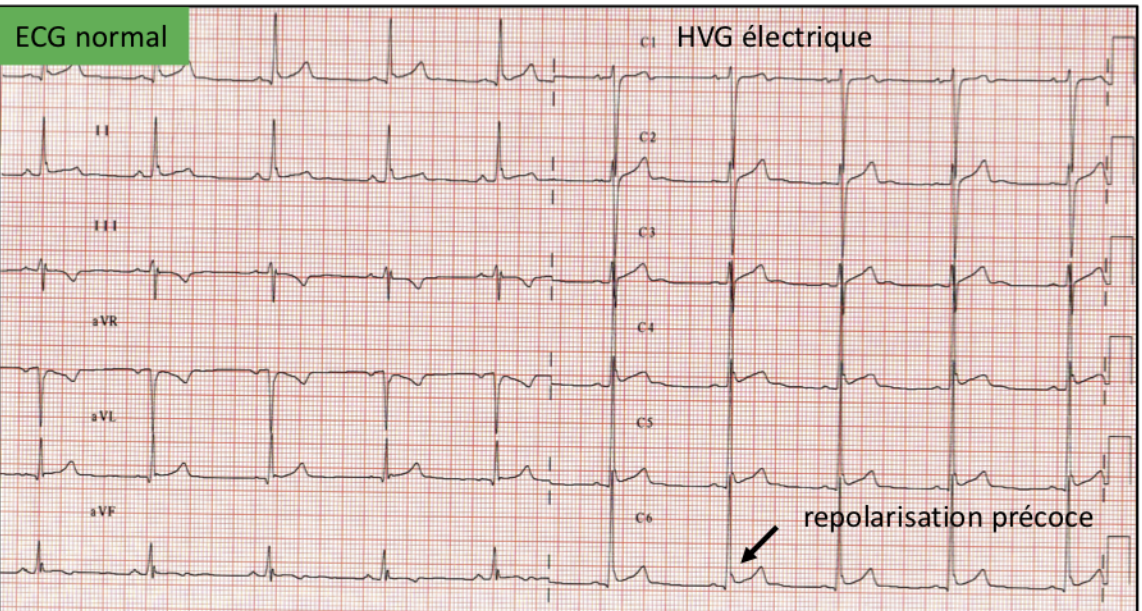
Modifications ECG « anormales »

Onde T négative
Sous décalage du segment ST
Ondes Q pathologiques
BBG complet
QRS ≥140ms
Onde epsilon
Pré-excitation ventriculaire
QTc prolongé (≥ 470 ms ♂ – ≥480 ms ♀)
Brugada de type 1
Bradycardie sinusale <30 bpm
PR ≥ 400ms
BAV 2 Mobitz 2
BAV 3
≥ 2 ESV
Tachyarythmie atriale
Arythmies ventriculaires

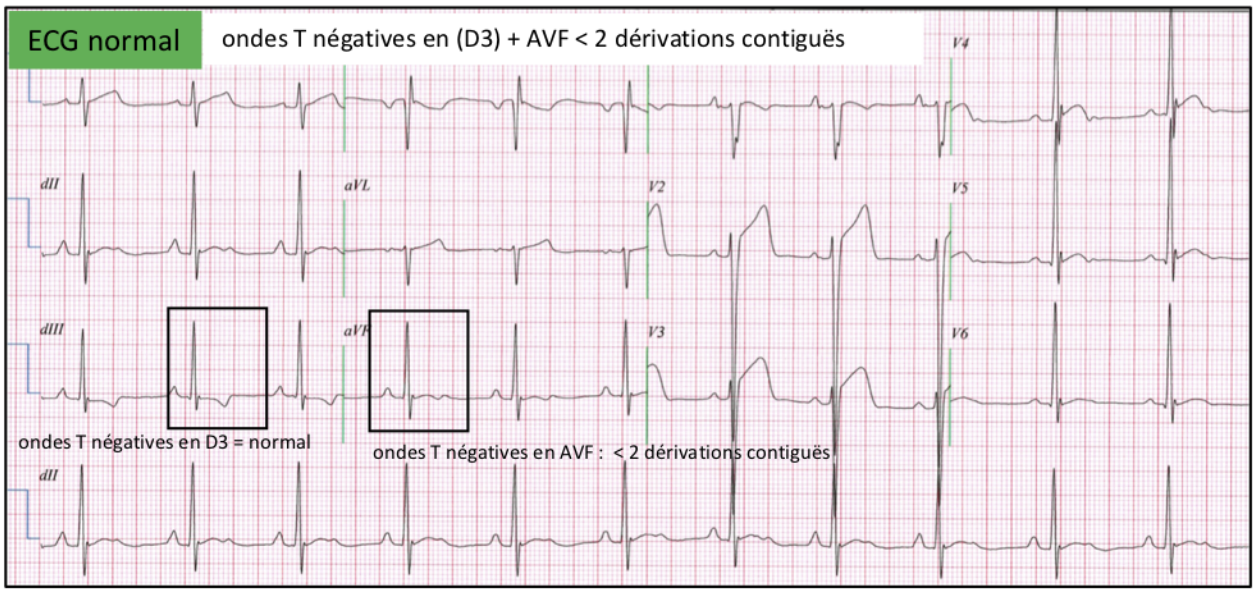


Bilan complémentaire

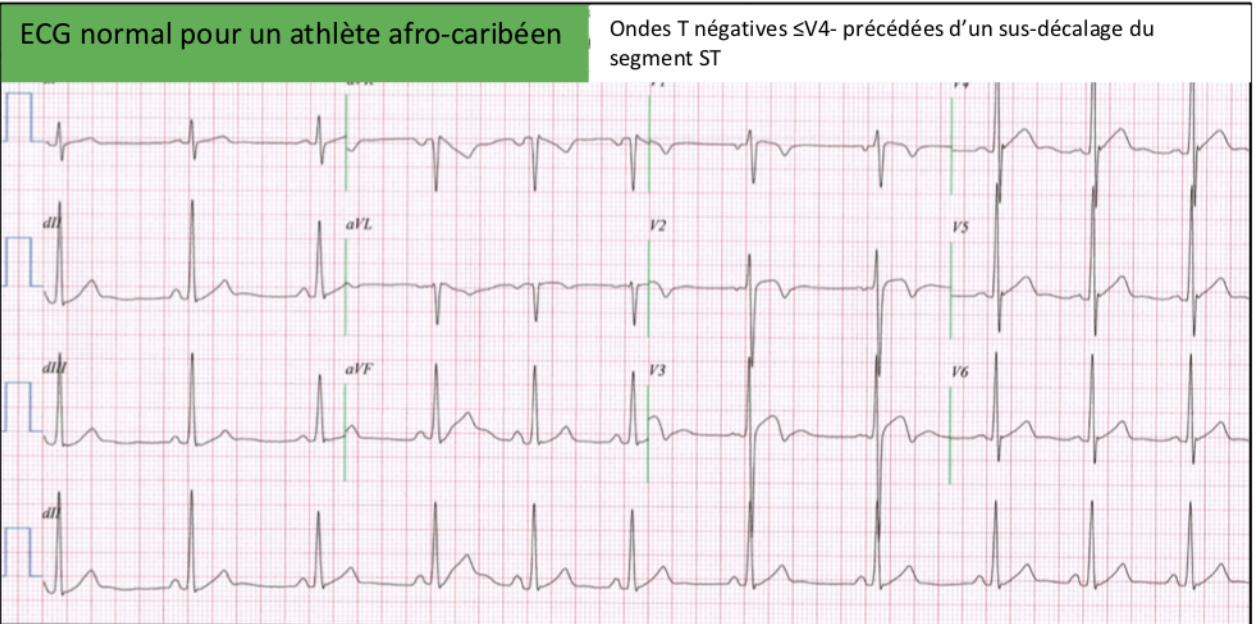
à la recherche d'une cardiopathie à risque de mort subite

A**B****C****D**

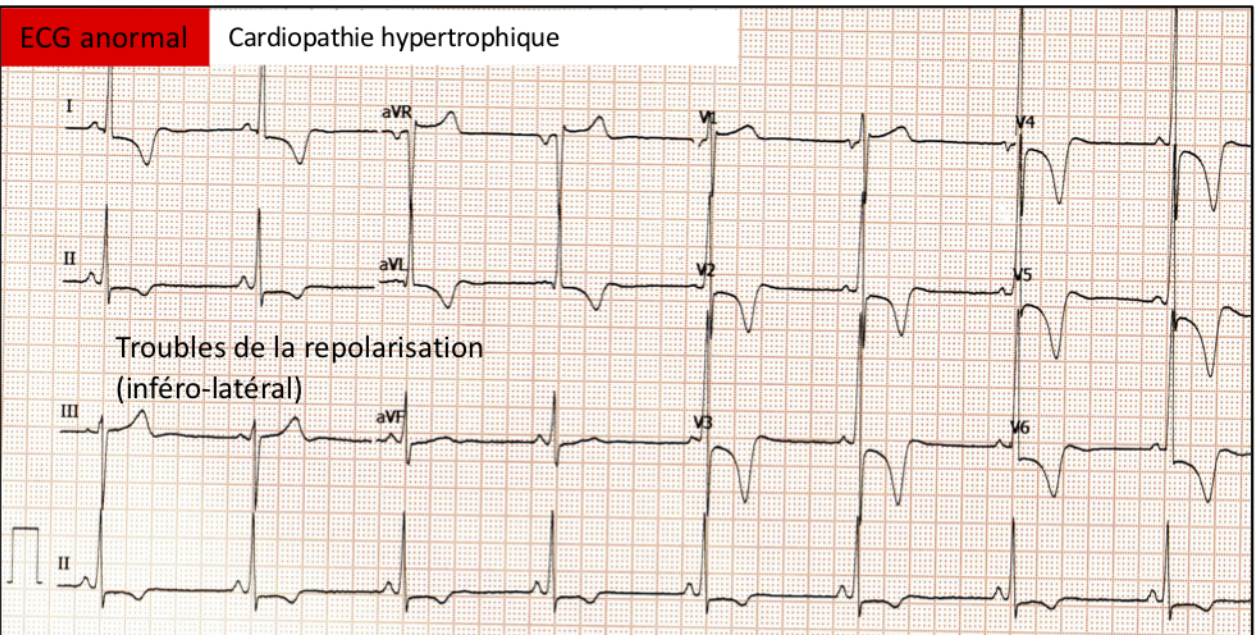
E



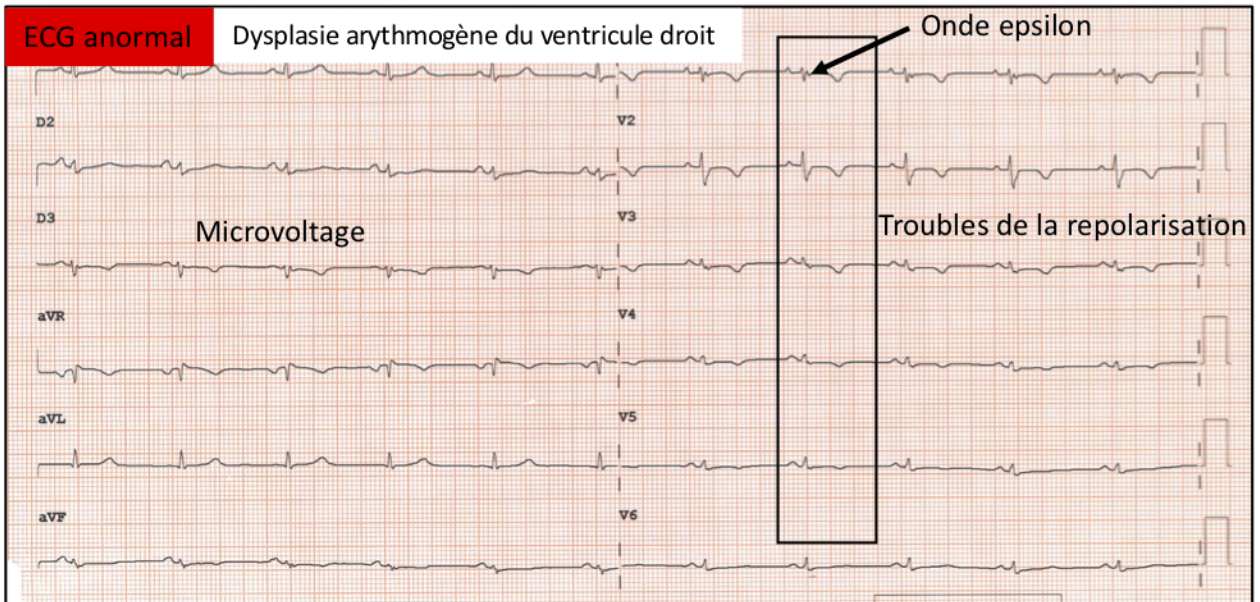
F



G

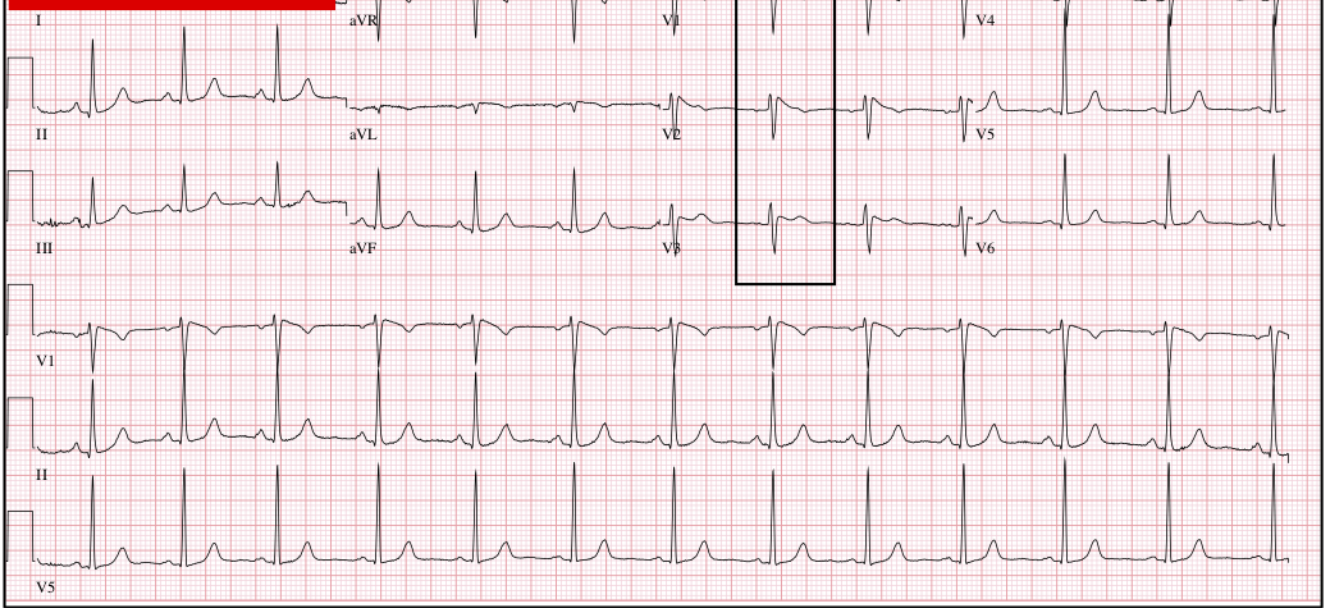


H



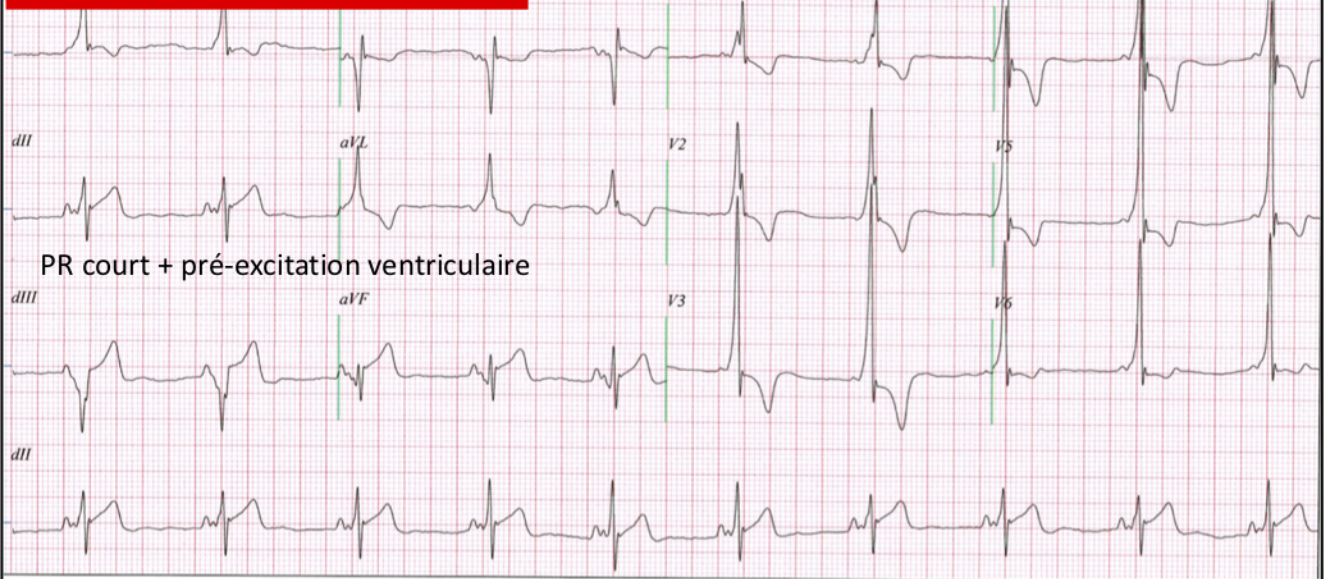
I

Syndrome de Brugada



J

Syndrome de Wolf-Parkinson-White



K

Syndrome du QT long

QRS : 106 ms
 QT / QTcBaz : 598 / 523 ms
 PQ : 136 ms
 P : 88 ms
 RR/PP : 1308 / 1304 ms
 P/QRS/T : 46 / 80 / 63 degrés

Bradycardie sinusale franche
 Bloc incomplet droit (BID)
 QT allongé
 ECG anormal

Sport
 Niveau
 Pathologie

