



HAL
open science

Normalisation ventilatoire après réduction de volume pulmonaire naturelle consécutive à une infection pulmonaire

Y Bazin, M Kerjouan, M Lederlin, G Brinchault, L Le Guillou, A Salé, S Jouneau

► **To cite this version:**

Y Bazin, M Kerjouan, M Lederlin, G Brinchault, L Le Guillou, et al.. Normalisation ventilatoire après réduction de volume pulmonaire naturelle consécutive à une infection pulmonaire. *Revue des Maladies Respiratoires*, 2019, 36 (5), pp.638-642. 10.1016/j.rmr.2019.03.009 . hal-02179391

HAL Id: hal-02179391

<https://univ-rennes.hal.science/hal-02179391v1>

Submitted on 25 Oct 2021

HAL is a multi-disciplinary open access archive for the deposit and dissemination of scientific research documents, whether they are published or not. The documents may come from teaching and research institutions in France or abroad, or from public or private research centers.

L'archive ouverte pluridisciplinaire **HAL**, est destinée au dépôt et à la diffusion de documents scientifiques de niveau recherche, publiés ou non, émanant des établissements d'enseignement et de recherche français ou étrangers, des laboratoires publics ou privés.



Distributed under a Creative Commons Attribution - NonCommercial 4.0 International License

Rmr180101
Fascicule vert
Cas Cliniques

Normalisation ventilatoire après réduction de volume pulmonaire naturelle consécutive à une infection pulmonaire.

Spontaneous lung volume reduction following pneumonia in a patient with emphysema.

Y. Bazin¹, M. Kerjouan¹, M. Lederlin², G. Brinchault¹, L. Le Guillou^{1,3}, A. Salé¹, S. Jouneau^{1,4}

(1) Service de pneumologie, hôpital Pontchaillou, université de Rennes 1, Rennes, France

(2) Service de radiologie, hôpital Pontchaillou, université de Rennes 1, Rennes, France

(3) Service des explorations fonctionnelles respiratoires, hôpital Pontchaillou, université de Rennes 1, Rennes, France

(4) IRSET UMR 1085, université de Rennes 1, Rennes, France

Titre court :

Normalisation ventilatoire après réduction naturelle d'emphysème

Auteur-correspondant:

Yann Bazin

Service de pneumologie, Hôpital Pontchaillou,

2 rue Henri Le Guilloux, 35033 Rennes

Tel : 02.99.28.24.78-Fax : 02.99.28.24.80

Email : yannbazin89@gmail.com

Reçu le :

Accepté le :

Déclaration des liens d'intérêts

Au cours des 5 dernières années, Stéphane JOUNEAU déclare avoir eu des liens avec les sociétés pharmaceutiques (ou assimilé) suivantes :

Appartenance à un Board : AIRB, Boehringer, Novartis, Roche

Financements recherche clinique et/ou fondamentale : AIRB, Boehringer, Gilead, InterMune, LVL, Novartis, Roche

Participation rémunérée FMC, EPU, conférence : Actelion, Boehringer, BMS, LVL, Novartis,

Roche

Frais divers (inscription congrès, frais de transport, frais d'hébergement) : Actelion, AIRB, Boehringer, Chiesi, GSK, Lilly, LVL, Mundipharma, Novartis, Pfizer, Roche

Les autres auteurs déclarent n'avoir aucun conflit d'intérêt

Résumé

Introduction - La réduction de volume pulmonaire peut être proposée à des patients emphysémateux sévères sélectionnés, avec des risques non négligeables et des bénéfices fonctionnels parfois minimes. Exceptionnellement, cette réduction survient naturellement.

Observation - Nous rapportons ici le cas d'un emphysème sévère chez un patient de 60 ans, qui présentait en octobre 2013 une pneumonie aiguë communautaire lobaire supérieure droite sur lésions emphysémateuses, non documentée et traitée par amoxicilline/acide clavulanique. Sur le plan radiologique, l'évolution était marquée par un phénomène progressif de rétraction cicatricielle. Cet événement était suivi d'une amélioration fonctionnelle majeure, avec une normalisation des paramètres ventilatoires du patient neuf mois plus tard, et un gain de 45% de VEMS. Dans la littérature, le gain moyen de VEMS obtenu par les techniques de réduction de volume chirurgicale ou endoscopique, n'excède pas 28%.

Conclusion - Rarement, les lésions d'emphysème peuvent évoluer favorablement. L'étude de ces mécanismes naturels peut être intéressante pour le développement de nouvelles thérapeutiques.

Mots-clés: emphysème pulmonaire, réduction de volume, pneumopathie aiguë communautaire, épreuves fonctionnelles respiratoires, bronchoscopie.

Abstract

Spontaneous lung volume reduction following pneumonia in a patient with emphysema.

Introduction - Lung volume reduction can be effective in appropriately selected patients with severe emphysema and is associated with reduced breathlessness and improved survival. Spontaneous resolution of emphysematous bullae can also sometimes occur.

Case report - We report a case of severe smoking-related emphysema in a 60 year old patient, who presented in October 2013 with a right upper lobe acute community-acquired pneumonia on the background of previously undocumented emphysema. The patient improved following treatment with co-amoxiclav and serial radiology showed progressive cicatricial retraction. Nine months later there had been a major functional improvement characterized by a complete normalization of the patient's ventilatory parameters, specifically a 45% improvement in FEV₁. In the literature, the average FEV₁ improvement obtained by surgical or endoscopic lung volume reduction techniques does not exceed 28%.

Conclusion – Rarely, emphysematous bullae resolve following infections. Further studies of the mechanisms involved in these natural regressions may be of interest in the development of new therapeutics.

Key words: pulmonary emphysema, pneumonectomy, pneumonia, respiratory function tests, bronchoscopy.

Introduction

L'emphysème pulmonaire est une pathologie fréquente, avec des options thérapeutiques limitées. Responsable d'une mortalité précoce, son évolution altère sévèrement la qualité de vie. Pendant longtemps, le seul traitement, en dehors de la transplantation pulmonaire, était l'exérèse chirurgicale des zones les plus atteintes, grevée d'une forte morbi-mortalité [1]. De nouvelles techniques moins invasives de réduction endoscopique de volume pulmonaire ont alors émergé ces dernières années, utilisant des moyens mécaniques avec l'application de valves, de spirales ou de colles, ou pro-inflammatoires incluant les hydrogels biologiques et la vapeur [2]. Ces nouvelles techniques non dénuées de risques ne sont proposées qu'à un nombre limité et très sélectionné de patients.

Exceptionnellement, la réduction de volume pulmonaire se fait naturellement. Plusieurs cas ont été décrits dans la littérature, la majorité sur des involutions de bulles géantes, faisant suite à des remaniements tissulaires, inflammatoires, néoplasiques, ou spontanés, avec des améliorations fonctionnelles variables.

Nous décrivons ici le cas d'un patient pour qui la réduction de volume s'est faite naturellement après une infection pulmonaire, permettant une amélioration fonctionnelle spectaculaire.

Observation

Un homme de 60 ans, ajusteur retraité, sans antécédent en dehors d'un tabagisme estimé à 40 paquets-années, s'était présenté en consultation de pneumologie en décembre 2012 au Centre Hospitalier Universitaire de Rennes, pour une dyspnée de stade 3 mMRC d'aggravation progressive, associée à une toux chronique. L'examen physique retrouvait un poids à 63 kg (IMC=21), un hippocratisme digital, une cyanose des extrémités ainsi qu'une diminution

globale du murmure vésiculaire. La radiographie thoracique montrait des signes de distension thoracique avec des hyper-clartés bi-apicales. Le scanner thoracique permettait de confirmer la présence d'un emphysème sévère à prédominance para septale, avec destruction majeure des apex notamment en région lobaire supérieure droite (*fig. 1*). La gazométrie artérielle en air ambiant montrait une alcalose respiratoire (pH=7,46 ; PaCO₂=28mmHg) avec une hypoxémie sévère (PaO₂=50mmHg). Un trouble ventilatoire obstructif non réversible était présent sur les épreuves fonctionnelles respiratoires (EFR), avec une distension pulmonaire et un trouble sévère de la diffusion alvéolo-capillaire (*tableau I*). Le patient avait parcouru 495m au test de marche de 6 minutes avec des désaturations importantes (nadir 75%). Les examens biologiques mettaient en évidence une polyglobulie secondaire à 19,2g/dl et l'absence de déficit en alpha-1-antitrypsine. L'échographie trans-thoracique écartait une hypertension pulmonaire, ainsi qu'une dysfonction ventriculaire gauche. Le diagnostic de BPCO stade 2 de GOLD avec emphysème était retenu.

La prise en charge initiale comprenait l'introduction d'un bronchodilatateur de longue durée d'action (indacatérol 150µg/j) et d'une oxygénothérapie de longue durée, un sevrage tabagique effectif dès le début de la prise en charge, les vaccinations recommandées, ainsi que la réalisation de saignées conformément aux recommandations hématologiques.

En octobre 2013, le patient présentait un tableau d'insuffisance respiratoire aiguë subfébrile (37,9°C) associée à une douleur pleurale apicale droite, après une asthénie depuis plusieurs jours. Les expectorations n'étaient ni purulentes ni hématiques. Un niveau hydro-aérique présent sur la radiographie thoracique conduisait à la réalisation d'un scanner thoracique montrant un aspect de surinfection lobaire supérieure droite avec condensation parenchymateuse et comblement liquidien des bulles d'emphysème. Les examens biologiques mettaient en évidence une inflammation importante (CRP 277mg/L, polynucléose

neutrophile à 10 000/mm³), sans documentation microbiologique : hémocultures négatives, antigénurie légionelle négative, sérologie aspergillaire négative contrôlée ultérieurement, et des cultures d'ECBC négatives.

Un traitement par amoxicilline 6g/j et acide clavulanique 375mg/j était prescrit pendant 6 semaines, permettant une amélioration rapide de la symptomatologie.

Dès décembre 2013, la radiographie thoracique montrait une évolution favorable avec régression du niveau hydro-aérique et rétraction apicale droite (*fig. 2*). A la fin du processus évolutif (novembre 2015), l'emphysème bulleux a franchement régressé (*fig. 3*), avec une perte de volume approchant 1L (*tableau II*).

Le patient rapportait au cours des consultations suivantes une nette amélioration fonctionnelle respiratoire, et générale avec notamment une prise de poids significative de 15kg, sans œdèmes.

Les EFR réalisées en juillet 2014 confirmaient l'impression clinique avec une normalisation des paramètres ventilatoires dont le rapport de Tiffeneau (*tableau I*). L'amélioration s'est poursuivie sur les EFR de l'année suivante (*fig. 4*).

Discussion

Nous rapportons ici l'observation rare d'une réduction naturelle de volume pulmonaire survenue sur un emphysème sans bulle géante et dont l'évolution a permis une normalisation des paramètres ventilatoires.

L'emphysème pulmonaire est, avec l'inflammation et le remodelage bronchique, une composante physiopathologique essentielle du trouble ventilatoire obstructif que constitue la BPCO. L'emphysème pulmonaire post-tabagique, centrolobulaire et paraseptal, est caractérisé

par une destruction diffuse de la paroi alvéolaire prédominante aux apex, responsable d'une distension pulmonaire, d'une diminution du calibre bronchique et d'un trouble de la diffusion alvéolo-capillaire. Il est souvent associé à des bulles, définies par des clartés de densité aérique d'un diamètre supérieur à 1 cm et cerclées par une paroi fine. Une bulle peut se développer jusqu'à former une bulle géante, qualifiée ainsi lorsqu'elle occupe au moins 30% de l'hémithorax et comprime le parenchyme adjacent [3].

L'importance de l'hyperinflation est corrélée au stade de dyspnée du patient, en grande partie liée à la limitation ventilatoire par modification de configuration musculaire, dont celle du diaphragme. En supprimant les zones les plus atteintes, la ventilation du parenchyme fonctionnel s'améliore. La distension pulmonaire était majeure chez notre patient, avec un emphysème au premier plan par rapport à l'atteinte bronchique, ce qui explique probablement la discordance entre le stade 2 de la BPCO et l'hypoxémie disproportionnée.

Des techniques de réduction de volume pulmonaire, chirurgicales ou non (utilisation de valves endobronchiques, de spires, de colle ou de vapeur), sont parfois proposées à des patients sélectionnés, après la mise en place d'un traitement médical optimal avec réhabilitation respiratoire.

Pour notre patient, la réduction de volume s'est faite naturellement.

La majorité des cas de réduction naturelle de bulles dans la littérature survient chez des patients présentant des bulles géantes. Ces lésions peuvent régresser après la survenue d'une infection [4], d'une formation néoplasique [5], d'une rupture de bulle, ou sans cause retrouvée [6 ; 7]. Ce phénomène est alors appelé auto-bullectomie. Cette évolution surprenante semble nettement plus rare lorsque les lésions emphysémateuses ne présentent pas les caractéristiques d'une bulle géante, ce qui était le cas chez notre patient.

En toute logique, l'amélioration anatomique conduit à une amélioration ventilatoire, qui peut cependant être absente comme le rapporte Scarlata et al. [8].

La seconde originalité de notre description réside dans son évolution spectaculaire sur le plan fonctionnel puisqu'une normalisation des paramètres ventilatoires a été constatée après l'épisode infectieux. En effet, on retrouvait chez ce patient neuf mois plus tard, un gain d'1L de VEMS (+45%) ainsi qu'une baisse de 2L du VR (-46%), permettant un retour à la normale des volumes et débits. La disparition du syndrome obstructif s'explique par l'augmentation du calibre bronchique, l'augmentation du recul élastique et l'amélioration configurationnelle des muscles respiratoires.

Malgré l'augmentation importante de la distance parcourue au test de marche de 6 minutes après la réduction de volume, les résultats du patient n'ont pas été rapportés dans cette observation puisque faussés par l'introduction d'une oxygénothérapie.

Cette amélioration fonctionnelle majeure semble être directement liée à l'importance de la perte de volume d'emphysème, estimée à 1L grâce à l'utilisation d'un logiciel de quantification (logiciel AW volume share 5). En se basant sur des analyses rétrospectives d'essais thérapeutiques sur les valves endobronchiques, Welling et al. proposent une différence minimale de réduction de volume du lobe cible de -563mL pour obtenir un bénéfice fonctionnel significatif [9]. Ce volume largement dépassé explique certainement le bénéfice apporté à notre patient. Cette observation souligne l'importance de l'obtention d'un volume de réduction suffisant après une intervention de réduction de volume pulmonaire.

Du fait d'un VEMS relativement préservé avant l'infection, notre patient n'aurait pas pu bénéficier d'une réduction chirurgicale ou endoscopique dont l'indication implique un VEMS inférieur à 45% de la valeur théorique. De plus, les patients inclus dans ces essais

thérapeutiques devaient avoir suivi une réhabilitation respiratoire pré-interventionnelle, qui n'avait pas encore été réalisée chez notre sujet avant l'infection.

En conclusion, ce cas clinique illustre un phénomène rare de réduction naturelle de volume pulmonaire, d'autant plus rare qu'il survient sur un poumon sans lésion bulleuse géante, et qu'il permet la normalisation fonctionnelle ventilatoire du patient. Le progrès des techniques endoscopiques de réduction de volume est nécessaire et l'étude de ces réductions naturelles est intéressante pour le développement de ces nouvelles thérapeutiques ou pour étendre leurs indications.

Références :

- [1] Criner GJ, Cordova F, Sternberg AL, Martinez FJ. The National Emphysema Treatment Trial (NETT) Part II: Lessons learned about lung volume reduction surgery. *Am J Respir Crit Care Med* 2011;184:881–93.
- [2] Shah PL, Herth FJ, van Geffen WH, Deslee G, Slebos D-J. Lung volume reduction for emphysema. *Lancet Respir Med* 2017;5:147–56.
- [3] Ghattas C, Barreiro TJ, Gemmel DJ. Giant bullae emphysema. *Lung* 2013;191:573–4.
- [4] Vella-Boucaud J, Chouabe S, Bourin F, Nardi J, Perotin J-M, Lebargy F, et al. [Post-infectious autobullectomy]. *Rev Mal Respir* 2014;31:859–63.
- [5] Saito H, Okuno M. Spontaneous regression of a bulla with the development of adenocarcinoma of the lung. *Intern Med Tokyo Jpn* 1999;38:439–41.
- [6] Guillot S, Belleguic C, Renaud JC, Marques MH, Fekete K, Delaval P. [Spontaneous resolution of a giant pulmonary bulla]. *Rev Mal Respir* 2001;18:69–71.
- [7] Chang WH. Complete spontaneous resolution of a giant bulla without rupture or infection: a case report and literature review. *J Thorac Dis* 2017;9:E551–5.
- [8] Scarlata S, Cesari M, Caridi I, Chiurco D, Antonelli-Incalzi R. Spontaneous resolution of a giant pulmonary bulla in an older woman: role of functional assessment. *Respir Int Rev Thorac Dis* 2011;81:59–62.
- [9] Welling JBA, Hartman JE, van Rikxoort EM, Ten Hacken NHT, Kerstjens HAM, Klooster K, et al. Minimal important difference of target lobar volume reduction after endobronchial valve treatment for emphysema. *Respirol Carlton Vic* 2018;23:306–10.

Tableau I. Evolution des paramètres fonctionnels respiratoires du patient avant et après l'épisode infectieux d'octobre 2013.

	Avant réduction Décembre 2012	Après réduction Juillet 2014
VEMS, en L (%)	2,2 (71)	3,2 (102)
CVL, en L (%)	3,4 (83)	4,3 (104)
VEMS/CV	0,65	0,74
VR, en L (%)	4,3 (184)	2,3 (95)
CPT, en L (%)	7,7 (120)	6,6 (99)
DLCO, en %	15	37

Tableau II. Evolution des volumes de parenchyme et d'emphysème évalués sur les scanners de Décembre 2012 et Novembre 2015 (*logiciel AW volume share 5*).

	Avant réduction Décembre 2012	Après réduction Novembre 2015
Volume pulmonaire total, L	6,85	6,48
Volume d'emphysème, L (%)	1,81 (26,5)	0,82 (12,7)
Volume de parenchyme, L (%)	5,04 (73,5)	5,66 (87,3)

Légende des figures

Figure 1. Scanner thoracique en coupes axiales (A, B) et coronale (C) en décembre 2012 (avant l'épisode infectieux). L'emphysème prédomine aux apex avec une destruction bulleuse de l'apex droit, sans bulle géante (les bulles sont inférieures à 30% de l'hémithorax et ne compriment par le parenchyme adjacent).

Figure 2. Radiographies thoraciques de face au cours du suivi.

A : Au cours de l'infection, condensations parenchymateuses associées à des comblements liquidiens de bulles de l'apex droit.

B : Après 30 jours de traitement, l'évolution est favorable avec une rétraction apicale droite.

C : Etat cicatriciel 2 ans après l'épisode infectieux.

Figure 3. Coupes coronales des scanners thoraciques de Décembre 2012 et Novembre 2015 montrant la perte de volume d'emphysème représenté en bleu.

Figure 4. Graphique représentant l'évolution des paramètres ventilatoires en fonction du temps.

Figure 1.

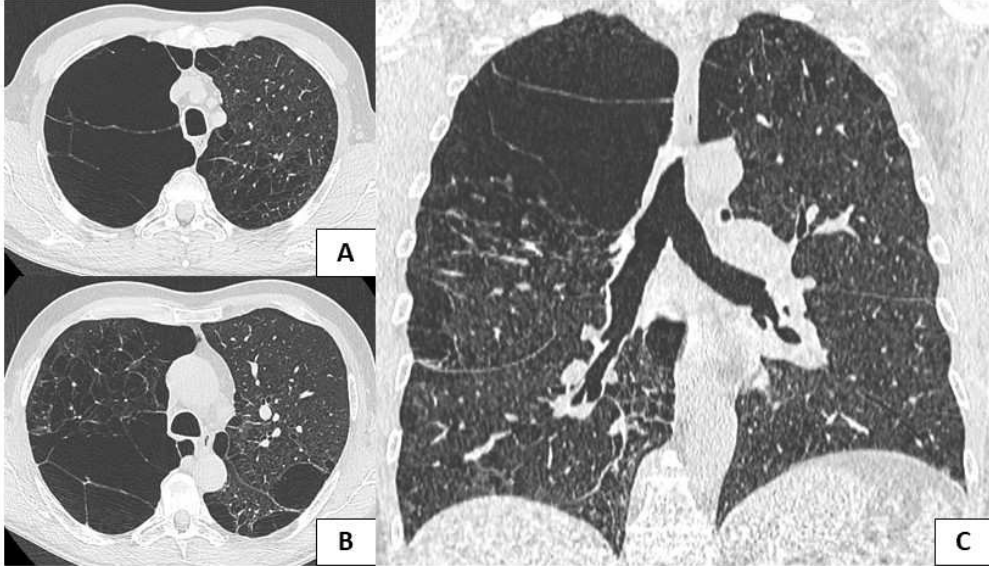


Figure 2.

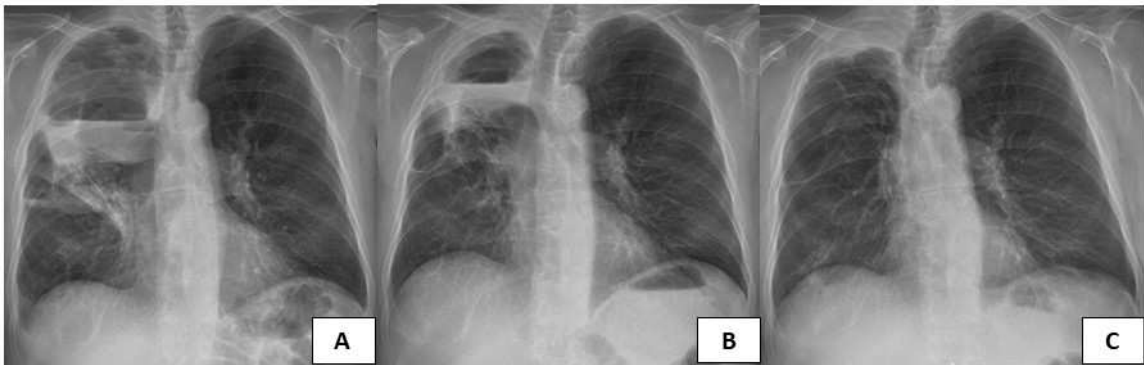


Figure 3.

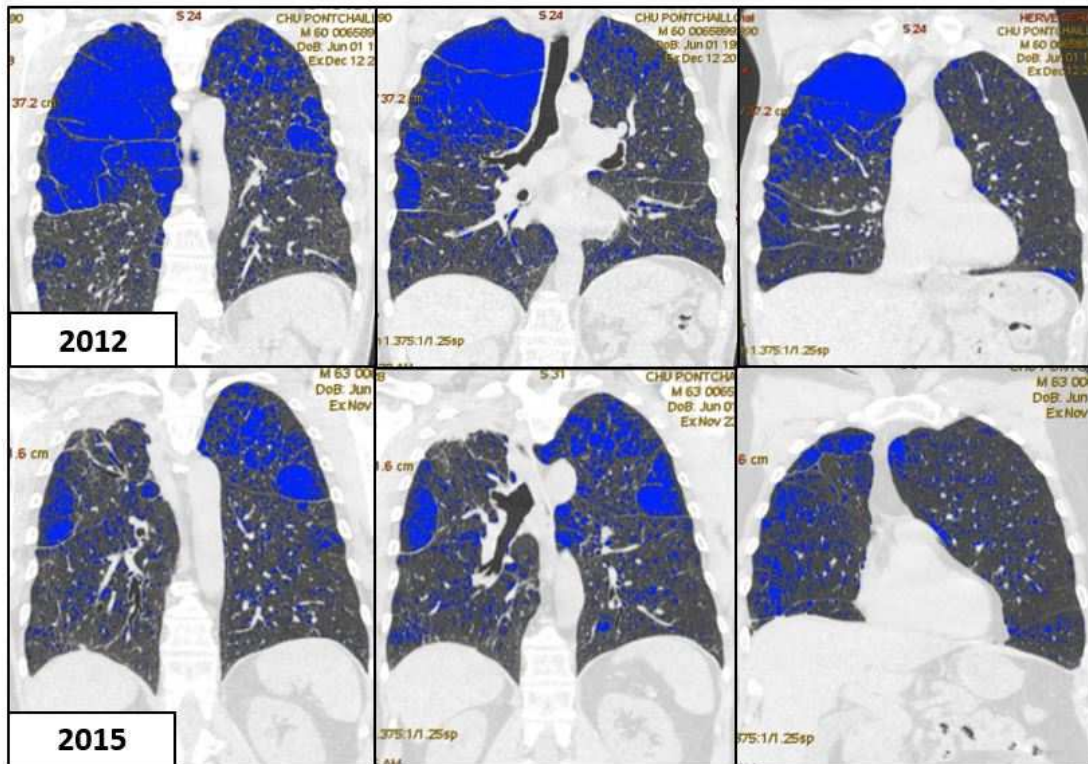


Figure 4.

