



HAL
open science

Une anémie microcytaire sidéroblastique carencielle traitée efficacement par de la vitamine B6

J-S Allain, N Belhomme, B Henriot, M Haas, M Le Gall-Godard, C Pastoret,
P Jego

► **To cite this version:**

J-S Allain, N Belhomme, B Henriot, M Haas, M Le Gall-Godard, et al.. Une anémie microcytaire sidéroblastique carencielle traitée efficacement par de la vitamine B6. *La Revue de Médecine Interne*, 2019, 40 (7), pp.462-465. 10.1016/j.revmed.2019.05.009 . hal-02153641

HAL Id: hal-02153641

<https://univ-rennes.hal.science/hal-02153641>

Submitted on 25 Oct 2021

HAL is a multi-disciplinary open access archive for the deposit and dissemination of scientific research documents, whether they are published or not. The documents may come from teaching and research institutions in France or abroad, or from public or private research centers.

L'archive ouverte pluridisciplinaire **HAL**, est destinée au dépôt et à la diffusion de documents scientifiques de niveau recherche, publiés ou non, émanant des établissements d'enseignement et de recherche français ou étrangers, des laboratoires publics ou privés.



Distributed under a Creative Commons Attribution - NonCommercial 4.0 International License

A microcytic sideroblastic anemia successfully treated with B6 vitamin

Une anémie microcytaire sidéroblastique carencielle traitée efficacement par de la vitamine B6

Jean-Sébastien ALLAIN ^{1,2*}

Nicolas BELHOMME ¹

Basile HENRIOT ^{1,3}

Marion HAAS ⁴

Marthe LE GALL-GODARD ⁴

Cedric PASTORET ⁵

Patrick JEGO ¹

1. Service de Médecine Interne et Immunologie Clinique, CHU Rennes. Université de Rennes 1, France.

2. Pôle Médecine, Cardiovasculaire et Métabolisme. Centre Hospitalier de Saint Malo, France.

3. Service de Médecine Interne et Immunologie Clinique, CHU Rennes. Centre hospitalier René Pleven, Dinan. France.

4. Laboratoire d'Hématologie, CHU de Rennes. Université de Rennes 1. France.

5. Laboratoire d'Hématologie, CHU de Rennes. INSERM, UMR U1236. Université de Rennes 1. France.

* Corresponding author: jeansebastien.allain@chu-rennes.fr

Abstract

Introduction: Sideroblastic anemia is a rare cause of microcytic anemia, which is characterized by ring sideroblasts on bone marrow aspirate. This anemia can be congenital or acquired.

Case report: We report the case of an alcoholic 49-year-old man who presented with a severe microcytic sideroblastic anemia related to pyridoxine (B6 vitamin) deficiency. Acid folic deficiency was associated. The blood count normalized within one month, after vitamin supplementation.

Conclusion: Pyridoxine deficiency must be sought in sideroblastic anemia in population at risk.

Résumé

Introduction : L'anémie sidérolastique est une cause rare d'anémie microcytaire, caractérisée par la présence de sidérolastes en couronne au myélogramme. Cette anémie peut être congénitale ou bien acquise, due à une myélodysplasie ou favorisée par des carences, des médicaments et des toxiques.

Observation : Nous rapportons le cas d'un homme alcoolique de 49 ans présentant une anémie microcytaire sidérolastique sévère reliée à une carence en pyridoxine (vitamine B6). Il a aussi été identifié une carence en folates. L'hémogramme s'est corrigé en un mois avec une supplémentation vitaminique.

Conclusion : Chez les sujets à risque, une carence en pyridoxine doit être évoquée devant une anémie sidérolastique.

Une anémie microcytaire sidéroblastique carencielle traitée efficacement par de la vitamine B6

Introduction

Une anémie microcytaire est caractérisée par une diminution de la production d'hémoglobine, constituant principal des hématies. Les principales causes sont des anomalies de synthèse de l'hème par défaut d'apport alimentaire en fer (anémie ferriprive), défaut de biodisponibilité du fer (anémie inflammatoire), défaut d'activité enzymatique (anémie sidéroblastique) mais également des anomalies de synthèse des globines (thalassémie, drépanocytose). [1,2]. La carence martiale est la cause la plus fréquente d'anémie microcytaire et la carence nutritionnelle la plus fréquente au monde [3]. A l'inverse, les anémies carencielles en acide folique (vitamine B9) et cobalamine (vitamine B12) sont classiquement macrocytaires [4]. Dans ces situations, la macrocytose s'explique par un défaut de synthèse de l'ADN, alors qu'il y a un maintien des capacités de synthèse de l'hémoglobine, non influencée par les vitamines en question. Nous rapportons ici l'observation originale d'un patient présentant une anémie microcytaire attribuée à une carence vitaminique d'une autre nature.

Observation

Un patient de 49 ans était hospitalisée dans le service de médecine interne pour une anémie microcytaire symptomatique révélée par une asthénie et une dyspnée d'effort. Les symptômes évoluaient depuis quelques semaines. Ses antécédents associaient un tabagisme sévère et un alcoolisme estimé à 24 unités par semaine. L'examen physique retrouvait une

asthénie marquée, un BMI de surpoids à 27,1 kg/m² et des signes d'hépatopathie chronique (hépatomégalie et hippocratisme digital). L'examen cutanéomuqueux et des phanères ne permettait pas d'identifier de signe de carence. Les aires ganglionnaires étaient libres. Il n'y avait pas de saignement extériorisé.

L'hémogramme d'entrée retrouvait une anémie microcytaire normochrome arégénérative (hémoglobine 6,2 g/dl, VGM 73 fL, CCMH 33 %, réticulocytes 57 Giga/L), une thrombocytose à 512 000/mm³ et une hyperleucocytose à 12 900/mm³ dont 9 150 PNN. Le reste de la formule était normal. Il n'y avait pas d'argument en faveur d'un syndrome inflammatoire chronique : CRP 5 mg/L, fibrinogène 3,32 g/l. Il existait une hyperferritinémie à 1502 µg/L (normale : 13 – 76), associée à une élévation du coefficient de saturation de la transferrine à 79,7 % et du fer sérique à 55,8 µmol/L (normale : 12,5 – 25). La transferrine était à 2,8 g/L (normale : 2,0 -3,6). La fonction rénale était préservée. La TSH et la vitamine B12 étaient normales. Il existait une carence en folates sériques < 4,5 nmol/L (normale 8,8 – 60,8). De manière intéressante, il y avait également une carence en vitamine B6 (phosphate de pyridoxal) à 5 nmol/L (normale 20 – 121).

Le myélogramme montrait une moelle riche. Il existait un excès de sidéroblastes en couronne (type 3) à la coloration de Perls à 13% (**Figure 1**). Il y avait également une hyperplasie érythroïde et un processus de maturation érythroïde asynchrone avec la présence de quelques mégaloblastes (**Figure 2**). Les précurseurs érythroïdes mégaloblastiques étaient plus gros que leurs homologues normaux, montraient une maturation nucléaire et cytoplasmique asynchrone, présentaient une chromatine nucléaire plus grossière et avaient plus de cytoplasme par rapport à la taille du noyau. D'autres signes de dysérythropoïèse étaient présents, tels que de nombreuses atypies nucléaires avec

fragmentation, irrégularités ou lobulations, ainsi qu'un manque d'hémoglobination avec un cytoplasme stratifié. La lignée granulocytaire était également affectée : asynchronie cytoplasmique nucléaire avec la présence de métamyélocytes géants, de cellules à bande géante et de neutrophiles hypersegmentés. Le caryotype médullaire était normal. Les tests moléculaires ne montraient pas d'anomalie clonale, notamment pas de mutation SF3B1.

L'enquête alimentaire révélait une alimentation à tendance hyperlipidique carencée en fruits et en légumes. L'évolution était favorable avec une supplémentation en vitamine B6 et B9 (chlorhydrate de pyridoxine 500mg et acide folique 10mg par jour). Après un mois de supplémentation et de sevrage en alcool, l'hémogramme était normal : hémoglobine 15,5 g/dL, VGM 86 fl, plaquettes 161 000/mm³, leucocytes 7 000/mm³. En parallèle, la ferritine et le coefficient de saturation de la transferrine diminuaient respectivement à 682 µg/L et 41,6 %.

Le diagnostic d'anémie sidéroblastique acquise par carence en pyridoxine (et en folates) dans le sillage d'un alcoolisme chronique et d'une malnutrition était retenu.

Commentaires

Un sidéroblaste est un érythroblaste médullaire contenant des granules de fer non héminiques visibles à la coloration de Perls en microscopie optique. Le nombre, la dimension et la disposition des grains de fer cytoplasmiques permettent de reconnaître 3 types de sidéroblastes : type 1 à granules peu nombreux à la limite de la visibilité, type 2 à granules bien visibles répartis dans le cytoplasme et type 3 avec au moins cinq granules volumineux disposés en couronne dans les mitochondries autour du noyau dont il couvre au moins le tiers de la circonférence [5]. Le type 3 est toujours pathologique. Il définit les anémies sidéroblastiques qui sont des pathologies dues à un déficit de la synthèse de l'hème par

anomalie de la synthèse de la protoporphyrine ou à un défaut d'incorporation du fer dans la protoporphyrine. Les sidéroblastes en couronne traduisent une accumulation de ferritine dans les mitochondries. Cette description cytologique regroupe de nombreuses entités [6]:

- Les anémies sidéroblastiques héréditaires non syndromique ; parmi lesquelles, l'anémie sidéroblastique liée à l'X est la plus fréquente. Elle est causée par la mutation du gène ALA Synthase (ALAS2) [7]. Les sujets masculins développent une anémie microcytaire, hypochrome et une surcharge parenchymateuse en fer dans leur jeune âge. La surcharge martiale justifie une prise en charge spécifique. De nombreux patients répondent partiellement à la pyridoxine ; ce qui diffère de l'anémie sidéroblastique autosomique récessive qui est réfractaire à la pyridoxine.
- Les anémies sidéroblastiques héréditaires syndromiques. L'anémie sidéroblastique liée à l'X et l'ataxie spinocérébrale (XLSA/A) sont causées par une mutation du gène ABCB7 [8,9]. Le syndrome MLASA (myopathie, acidose lactique et anémie sidéroblastique) est une maladie faisant partie des myopathies mitochondriales à transmission autosomique récessive [10]. La maladie de Pearson est une anémie sidéroblastique avec vacuolisation des précurseurs hématopoïétiques et dysfonctionnement du pancréas exocrine, provoquée par une délétion de l'ADN mitochondrial [11].
- Les anémies sidéroblastiques réfractaires avec myélodysplasie uni ou multilignée sont des pathologies définies par une infiltration blastique médullaire <5 % et un taux de sidéroblastes en couronnes >15 % (ou >5 % en cas de mutation SF3B1). Elles sont aujourd'hui classées en syndrome myélodysplasique avec ring sideroblasts (RS) et dysplasie unilignée (MDS-RS-ULD) ou multilignée (MDS-RS-MLD) dans l'actuelle

classification OMS. L'association à une thrombocytose $>450\ 000/\text{mm}^3$ et à des atypies des mégacaryocytes, comme observées dans la thrombocytémie essentielle ou la myélofibrose, constitue une forme de chevauchement entre syndrome myélodysplasique et myéloprolifératif nommée MDS/MPN-RS-T dans la classification OMS 2016 [12,13].

- Les anémies sidéroblastiques acquises qui peuvent être carencielles (vitamine B6, cuivre) ou d'origine toxique (plomb, zinc, alcool, isoniazide, chloramphénicol, pyrazinamide, azathioprine, linezolide) [6,12,14].

La vitamine B6 a été isolée pour la première fois en 1934 par Paul Gyorgy (1893–1976) [15]. Il a été démontré plus tard que la vitamine B6 existait sous différentes formes. Le rôle de la vitamine B6 est multiple. Elle joue un rôle dans le développement cognitif par la synthèse de neurotransmetteurs et dans le système immunitaire en jouant sur la production d'interleukine-2 [16]. Dans l'hématopoïèse, une carence en B6 peut entraîner une dysfonction dans la synthèse de l'hème et mener à une anémie sidéroblastique [17]. Le phosphate de pyridoxal (PLP) est l'une des formes biologiquement actives de la vitamine B6. Ce coenzyme PLP est indispensable à l'action de l'acide aminolévulinique (ALA) synthase sur la glycine et le succinyl-coenzyme A pour la synthèse de la protoporphyrine [18]. Et c'est le défaut de synthèse de protoporphyrine qui limite l'incorporation du fer pour finaliser la synthèse de l'hème. De ce fait, le fer reste stocké par la ferritine intracellulaire dans la cellule. Il a été démontré que la correction d'une carence en B6 permet de restaurer l'activité de l'ALA synthase dans les érythroblastes [19,20].

Notre observation illustre un cas rare d'anémie sidérolastique acquise carencielle en B6 favorisée par un alcoolisme. La carence en B6 est rarement isolée, généralement associée à d'autres carences vitaminique du groupe B [16]. Ceci est le cas de notre patient également carencé en folates, situation fréquemment observée chez les sujets alcooliques [21]. Ceci explique la présence de métamyélocytes géants, de polynucléaires neutrophiles hypersegmentés et de mégalo blasts au myélogramme. Les mégalo blasts restent cependant en proportion très minoritaires par rapport aux sidérolastes en couronne, ce qui explique la microcytose identifiée à l'hémogramme. Les causes de cet état carenciel chez les sujets alcooliques sont multiples : faibles apports alimentaires, défaut d'absorption, excès de dégradation hépatique du PLP, accélération de l'élimination urinaire de la vitamine B6, réduction de l'activation métabolique de la pyridoxine en pyridoxal [22]. Les autres situations associées à des taux bas de vitamines B6 sériques sont la grossesse et les causes de malabsorptions comme la chirurgie bariatrique, la duodéno-pancréatectomie, les maladies inflammatoires chroniques de l'intestin ou la maladie cœliaque [16,23]. En France, le dosage de la vitamine B6 – PLP est remboursé.

L'hyperferritinémie relevée s'explique en partie par l'alcoolisme. Elle est présente chez 40 à 70 % des sujets alcooliques chroniques et cette augmentation n'est pas proportionnelle à la quantité d'alcool consommée [24,25]. L'hyperferritinémie peut s'expliquer par une action directe de l'alcool qui augmente la synthèse de ferritine. De manière indirecte, l'alcool peut augmenter la ferritinémie par une diminution de la production d'hepcidine et par une toxicité cellulaire hépatique (cytolyse) qui libère dans le courant sanguin la ferritine intracellulaire. L'élévation du coefficient de la transferrine est plus rare. On observe des taux de ferritine >1000 µg/L et un coefficient de saturation de la transferrine > 60 % chez environ

15 % des sujets alcooliques chroniques [25,26]. Le mécanisme responsable de la thrombocytose n'est pas élucidé dans les anémies sidéroblastiques. Dans la carence martiale, des études sur des lignées cellulaires et sur des animaux suggèrent que la carence en fer induit une expansion des mégacaryocytes et stimule la différenciation des mégacaryocytes, indépendamment de la thrombopoïétine, de l'interleukine-6 et de l'interleukine-11. [27,28]

Conclusion

Notre observation souligne le rôle clé de la vitamine B6 dans l'érythropoïèse. L'identification d'une anémie sidéroblastique chez un sujet à risque de carences ne doit pas faire porter trop vite le diagnostic de myélodysplasie. Un dosage de la vitamine B6 ou un traitement d'épreuve doivent être proposés au moindre doute.

Légende des Figures

Figure 1. Frottis médullaire : sidéroblastes. Coloration de Perls x1000.

Figure 2. Frottis médullaire : mégaloblastes. MGG x1000.

Déclaration de liens d'intérêts : Aucun

References

- [1] DeLoughery TG. Microcytic Anemia. *New Engl J Med* 2014;371:1324–31.
- [2] Colin JY, Vignon G, Mottaz P, Labrousse J, Carrere F, Augereau PF, et al. Démarche diagnostique devant une anémie « non hémolytique » sans étiologie apparente. *Rev Med Interne*. 2018;39:855-862.
- [3] Cacoub P. La carence martiale : nouvelles approches physiopathologiques et implications thérapeutiques. *Rev Med Interne* 2018;39:381–5.
- [4] Kaferle J, Strzoda CE. Evaluation of macrocytosis. *Am Fam Physician* 2009;79:203–8.
- [5] Mufti GJ, Bennett JM, Goasguen J, Bain BJ, Baumann I, Brunning R, et al. Diagnosis and classification of myelodysplastic syndrome: International Working Group on Morphology of myelodysplastic syndrome (IWGM-MDS) consensus proposals for the definition and enumeration of myeloblasts and ring sideroblasts. *Haematologica* 2008;93:1712–7.
- [6] Cazzola M, Invernizzi R. Ring sideroblasts and sideroblastic anemias. *Haematologica* 2011;96:789–92.
- [7] Cotter PD, May A, Li L, Al-Sabah AI, Fitzsimons EJ, Cazzola M, et al. Four new mutations in the erythroid-specific 5-aminolevulinic synthase (ALAS2) gene causing X-linked sideroblastic anemia: increased pyridoxine responsiveness after removal of iron overload by phlebotomy and coinheritance of hereditary hemochromatosis. *Blood* 1999;93:1757–69.
- [8] Bekri S, D’Hooghe M, Vermeersch P. X-Linked Sideroblastic Anemia and Ataxia. In: Adam MP, Ardinger HH, Pagon RA, Wallace SE, Bean LJ, Stephens K, et al., editors. *GeneReviews*®, Seattle (WA): University of Washington, Seattle; 1993.
- [9] Guernsey DL, Jiang H, Campagna DR, Evans SC, Ferguson M, Kellogg MD, et al. Mutations in mitochondrial carrier family gene SLC25A38 cause nonsyndromic autosomal recessive congenital sideroblastic anemia. *Nat Genet* 2009;41:651–3.
- [10] Riley LG, Cooper S, Hickey P, Rudinger-Thirion J, McKenzie M, Compton A, et al. Mutation of the mitochondrial tyrosyl-tRNA synthetase gene, YARS2, causes myopathy, lactic acidosis, and sideroblastic anemia--MLASA syndrome. *Am J Hum Genet* 2010;87:52–9.
- [11] Shapira A, Konopnicki M, Hammad-Saied M, Shabad E. Pearson disease in an infant presenting with severe hypoplastic anemia, normal pancreatic function, and progressive liver failure. *J Pediatr Hematol Oncol* 2014;36:402–3.
- [12] Patnaik MM, Tefferi A. Refractory anemia with ring sideroblasts (RARS) and RARS with thrombocytosis (RARS-T): 2017 update on diagnosis, risk-stratification, and management. *Am J Hematol* 2017;92:297–310.
- [13] Arber DA, Orazi A, Hasserjian R, Thiele J, Borowitz MJ, Le Beau MM, et al. The 2016 revision to the World Health Organization classification of myeloid neoplasms and acute leukemia. *Blood* 2016;127:2391–405.
- [14] Willekens C, Dumezy F, Boyer T, Renneville A, Rossignol J, Berthon C, et al. Linezolid induces ring sideroblasts. *Haematologica* 2013;98:e138-140.
- [15] Rosenberg IH. A history of the isolation and identification of vitamin B(6). *Ann Nutr Metab* 2012;61:236–8.
- [16] Brown MJ, Beier K. Vitamin, B6 (Pyridoxine), Deficiency. *StatPearls*, Treasure Island (FL): StatPearls Publishing; 2018.

- [17] Shen SC, Ko RL. Mechanism of the anemia of pyridoxine deficiency in the rat. *Blood* 1967;30:425–41.
- [18] Puy H, Manceau H, Karim Z, Kan-Nengiesser C. Rare microcytic anemias. *Bull Acad Natl Med* 2016;200:335–47.
- [19] Meier PJ, Giger U, Brändli O, Fehr J. [Acquired, vitamin B6-responsive, primary sideroblastic anemia, an enzyme deficiency in heme synthesis]. *Schweiz Med Wochenschr* 1981;111:1533–5.
- [20] Meier PJ, Fehr J, Meyer UA. Pyridoxine-responsive primary acquired sideroblastic anaemia. In vitro and in vivo effects of vitamin B6 on decreased 5-aminolaevulinate synthase activity. *Scand J Haematol* 1982;29:421–4.
- [21] Medici V, Halsted CH. Folate, alcohol, and liver disease. *Mol Nutr Food Res* 2013;57:596–606.
- [22] Maillot F, Farad S, Lamisse F. Alcohol et nutrition. *Pathol Biol* 2001;49:683–8.
- [23] Yasuda H, Fujiwara N, Ishizaki Y, Komatsu N. Anemia attributed to vitamin B6 deficiency in post-pancreaticoduodenectomy patients. *Pancreatology* 2015;15:81–3.
- [24] Moirand R, Lescoat G, Delamaire D, Lauvin L, Campion JP, Deugnier Y, et al. Increase in glycosylated and nonglycosylated serum ferritin in chronic alcoholism and their evolution during alcohol withdrawal. *Alcohol Clin Exp Res* 1991;15:963–9.
- [25] Lorcerie B, Audia S, Samson M, Millière A, Falvo N, Leguy-Seguin V, et al. Démarche diagnostique devant une hyperferritinémie. *Rev Med Interne* 2015;36:522–9.
- [26] Bell H, Skinningsrud A, Raknerud N, Try K. Serum ferritin and transferrin saturation in patients with chronic alcoholic and non-alcoholic liver diseases. *J Intern Med* 1994;236:315–22.
- [27] Evstatiev R, Bukaty A, Jimenez K, Kulnigg-Dabsch S, Surman L, Schmid W, et al. Iron deficiency alters megakaryopoiesis and platelet phenotype independent of thrombopoietin. *Am J Hematol* 2014;89:524–9.
- [28] Jimenez K, Khare V, Evstatiev R, Kulnigg-Dabsch S, Jambrich M, Strobl H, et al. Increased expression of HIF2 α during iron deficiency-associated megakaryocytic differentiation. *J Thromb Haemost* 2015;13:1113–27.

Figure 1.

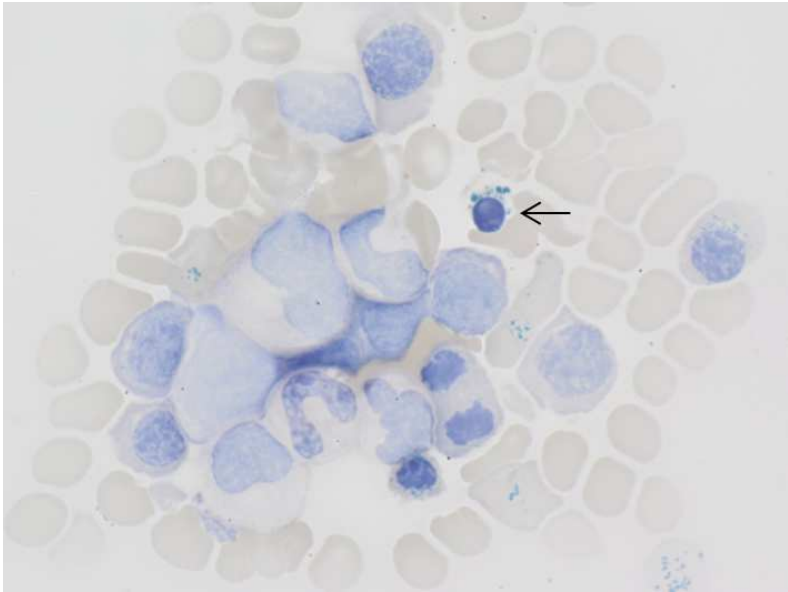


Figure 2.

