



**HAL**  
open science

**Texte court rédigé à partir de la recommandation nationale de bonnes pratiques cliniques “ Conduites à tenir initiales devant des patientes atteintes d’un cancer épithélial de l’ovaire ” élaborée par FRANCOGYN, CNGOF, SFOG, GINECO-ARCAGY et labélisée par l’INCa ”**

Vincent Lavoue, Cyrille Huchon, Cherif Akladios, Pascal Alfonsi, Naoual Bakrin, Marcos Ballester, Sofiane Bendifallah, Pierre-Adrien Bolze, Fabrice Bonnet, Charlotte Bourgin, et al.

► **To cite this version:**

Vincent Lavoue, Cyrille Huchon, Cherif Akladios, Pascal Alfonsi, Naoual Bakrin, et al.. Texte court rédigé à partir de la recommandation nationale de bonnes pratiques cliniques “ Conduites à tenir initiales devant des patientes atteintes d’un cancer épithélial de l’ovaire ” élaborée par FRANCOGYN, CNGOF, SFOG, GINECO-ARCAGY et labélisée par l’INCa ”. Bulletin du Cancer, 2019, 106 (4), pp.354-370. 10.1016/j.bulcan.2019.01.014 . hal-02088075

**HAL Id: hal-02088075**

**<https://univ-rennes.hal.science/hal-02088075>**

Submitted on 12 Apr 2019

**HAL** is a multi-disciplinary open access archive for the deposit and dissemination of scientific research documents, whether they are published or not. The documents may come from teaching and research institutions in France or abroad, or from public or private research centers.

L’archive ouverte pluridisciplinaire **HAL**, est destinée au dépôt et à la diffusion de documents scientifiques de niveau recherche, publiés ou non, émanant des établissements d’enseignement et de recherche français ou étrangers, des laboratoires publics ou privés.

# Texte court rédigé à partir de la recommandation nationale de bonnes pratiques cliniques « Conduites à tenir initiales devant des patientes atteintes d'un cancer épithélial de l'ovaire » élaborée par FRANCOGYN, CNGOF, SFOG, GINECO-ARCAGY et labélisée par l'INCa »

Vincent Lavoue<sup>1,2</sup>, Cyrille Huchon<sup>3</sup>, Cherif Akladios<sup>4</sup>, Pascal Alfonsi<sup>5</sup>, Naoual Bakrin<sup>6</sup>, Marcos Ballester<sup>7</sup>, Sofiane Bendifallah<sup>8</sup>, Pierre-Adrien Bolze<sup>9</sup>, Fabrice Bonnet<sup>10</sup>, Charlotte Bourgin<sup>11</sup>, Nathalie Chabbert-Buffet<sup>8</sup>, Pierre Collinet<sup>11</sup>, Blandine Courbiere<sup>12,13</sup>, Thibault De la Motte Rouge<sup>14</sup>, Mojgan Devouassoux-Shisheboran<sup>15</sup>, Claire Falandry<sup>16</sup>, Gwenal Ferron<sup>17</sup>, Laure Fournier<sup>18</sup>, Laurence Gladiéff<sup>19</sup>, François Golfier<sup>9</sup>, Sébastien Gouy<sup>20</sup>, Frédérique Guyon<sup>21</sup>, Eric Lambaudie<sup>22</sup>, Alexandra Leary<sup>23</sup>, Fabrice Lecuru<sup>24</sup>, Marie-Aude Lefrere-Belda<sup>25</sup>, Eric Leblanc<sup>26</sup>, Adrien Lemoine<sup>10</sup>, Fabrice Narducci<sup>26</sup>, Lobna Ouldamer<sup>27</sup>, Patricia Pautier<sup>23</sup>, François Planchamp<sup>28</sup>, Nicolas Pouget<sup>29</sup>, Isabelle Ray-Coquard<sup>30</sup>, Christine Rousset-Jablonski<sup>30</sup>, Claire Senechal-Davin<sup>21</sup>, Cyril Touboul<sup>31</sup>, Isabelle Thomassin-Naggara<sup>32</sup>, Catherine Uzan<sup>33</sup>, Benoit You<sup>34</sup>, Emile Daraï<sup>8</sup>

1. CHU de Rennes, hôpital sud, service de gynécologie, 16, boulevard de Bulgarie, 35000 Rennes, France
2. Chemistry, oncogenesis, stress and signaling, centre Eugène Marquis, Inserm 1242, rue Bataille Flandres-Dunkerque, 35000 Rennes, France
3. CHI Poissy, service de gynécologie, 78300 Poissy, France
4. CHU Strasbourg, hôpital Hautepierre, service de gynécologie, 67000 Strasbourg, France
5. Hôpital Saint-Joseph, service d'anesthésie, 75000 Paris, France
6. CHU Lyon-Sud, service de chirurgie digestive, Pierre-Bénite, 69000 Lyon, France
7. Groupe hospitalier Diaconesses Croix Saint Simon, service de gynécologie, 75000 Paris, France
8. AP-HP, institut universitaire de cancérologie Sorbonne université, service de gynécologie-obstétrique et médecine de la reproduction, hôpital Tenon, UMRS-938, 4, rue de La Chine, 75020 Tenon, France
9. CHU Lyon-Sud, service de chirurgie gynécologique, Pierre Bénite, 69000 Lyon, France
10. AP-HP, hôpital Tenon, service d'anesthésie, 75020 Tenon, France
11. CHRU, hôpital Jeanne de Flandres, service de chirurgie gynécologique, 59000 Lille, France
12. AP-HM La Conception, pôle Femmes-Parents-Enfants-centre clinico-biologique d'AMP, 147, boulevard Baille, 13000 Marseille, France
13. Aix-Marseille université, CNRS, IRD, Avignon université, IMBE UMR 7263, 13000 Marseille, France
14. Centre Eugène Marquis, service d'oncologie médicale, 35000 Rennes, France
15. CHU Lyon-Sud, service d'anatomo-pathologie, hospices civiles de Lyon, Pierre-Bénite, 69000 Lyon, France
16. CHU Lyon-Sud, service d'oncogériatrie, hospices civiles de Lyon, Pierre-Bénite, 69000 Lyon, France
17. Institut Claudius Regaud, IUCT Oncopole, service d'oncologie chirurgicale, 31000 Toulouse, France

18. AP-HP, service de radiologie, hôpital Européen Georges Pompidou, 75015 Paris, France
19. Institut Claudius Regaud, IUCT Oncopole, service d'oncologie médicale, 31000 Toulouse, France
20. Institut Gustave Roussy, service de chirurgie, 94800 Villejuif, France
21. Institut Bergonié, service de chirurgie, 33000 Bordeaux, France
22. Institut Paoli Calmette, service de chirurgie, 13000 Marseille, France
23. Institut Gustave Roussy, service d'oncologie médicale, 94800 Villejuif, France
24. AP-HP, hôpital Européen Georges Pompidou, service de chirurgie gynécologique et oncologique, 75015 Paris, France
25. AP-HP, hôpital Européen Georges Pompidou, service d'anatomo-pathologie, 75015 Paris, France
26. Centre Oscar Lambret, service de chirurgie, 59000 Lille, France
27. CHU de Tours, service de chirurgie gynécologique, 37000 Tours, France
28. Institut Bergonié, service de méthodologie, 33000 Bordeaux, France
29. Curie (site Saint Cloud), service de chirurgie, 75000 Paris, France
30. Centre Léon Bérard, service d'oncologie médicale, 69000 Lyon, France
31. CHI de Créteil, service de chirurgie gynécologique, 94000 Créteil, France
32. AP-HP, hôpital Tenon, service de radiologie, 75020 Tenon, France
33. Institut universitaire de cancérologie, Sorbonne université, hôpital Pitié-Salpêtrière, service de chirurgie et cancérologie gynécologique et mammaire, Inserm U938, 75000 La pitié, France
34. Institut de cancérologie des Hospices Civils de Lyon, service d'oncologie médicale, Pierre-Bénite, 69000 Lyon, France

#### Correspondance :

Vincent Lavoué, CHU Hôpital sud, service de chirurgie gynécologique, 16, boulevard de Bulgarie, 35000 Rennes, France.

[Vincent.lavoue@chu-rennes.fr](mailto:Vincent.lavoue@chu-rennes.fr)

#### Mots clés

Cancer de l'ovaire  
 Cancer de la trompe  
 Cancer du péritoine primitif  
 Chirurgie  
 Chimiothérapie  
 Recommandations

#### ■ Résumé

Devant une masse ovarienne indéterminée à l'échographie, une IRM est recommandée et le score ROMA (associant CA125 et HE4) peut être proposé (grade A). En cas de cancer de l'ovaire ou de la trompe, de stade présumé précoce, il est recommandé une omentectomie (au minimum infracolique), une appendicectomie, des biopsies péritonéales multiples, une cytologie péritonéale (grade C) et une lymphadénectomie pelvienne et lombo-aortique (grade B) pour tous les types histologiques, excepté le sous-type mucineux expansif où la lymphadénectomie peut être omise (grade C). La chirurgie mini-invasive est recommandée pour un cancer de l'ovaire de stade précoce, en l'absence de risque de rupture de la tumeur (grade B). La chimiothérapie adjuvante par carboplatine et paclitaxel est recommandée pour tous les cancers de l'ovaire ou de la trompe de haut grade, de stade FIGO I-IIA (grade A). Devant un cancer de l'ovaire, de la trompe ou du péritoine primitif de stade FIGO III ou IV, il est recommandé de réaliser un scanner thoraco-abdomino-pelvien avec injection (grade B) et une exploration coelioscopique pour réaliser des biopsies multiples (grade A) et évaluer par un score de carcinose (à minima le score de Fagotti) (grade C) la possibilité d'une chirurgie complète (i.e. résidu tumoral nul macroscopique). Il est recommandé une chirurgie complète par laparotomie médiane pour les cancers avancés de l'ovaire, de la trompe ou du péritoine primitif (grade B). Il est recommandé dans les cancers avancés de réaliser des lymphadénectomies lombo-aortiques et pelviennes en cas de suspicion clinique ou radiologique d'adénopathie métastatique (grade B). En l'absence d'adénopathie suspecte clinique ou radiologique et en cas de chirurgie péritonéale complète lors d'une chirurgie initiale pour cancer avancé, il est possible de ne pas réaliser de lymphadénectomie car elle ne modifie pas le traitement médical, ni la survie globale (grade B). Une chirurgie première est recommandée chaque fois qu'un résidu tumoral nul est possible (grade B). Après une chirurgie première complète, il est recommandé de réaliser 6 cycles de chimiothérapie intraveineuse (grade A) ou de proposer une chimiothérapie intrapéritonéale (grade B), à discuter avec la patiente en fonction du rapport bénéfice/risque. Après une chirurgie intervallaire complète pour un stade FIGO III, la chimiothérapie hyperthermique intra-péritonéale (CHIP) peut être proposée selon les modalités de l'essai OV-HIPEC (grade B). En cas de résidu tumoral post-chirurgie ou de stade FIGO IV, une chimiothérapie associée à du bévacizumab est recommandée (grade A).

## Keywords

Ovarian cancer  
Fallopian tube cancer  
Peritoneal cancer  
Surgery  
Chemotherapy  
Guidelines

## Summary

### Management of epithelial ovarian cancer. Short text drafted from the French joint recommendations of FRANCOGYN, CNGOF, SFOG, GINECO-ARCAGY and endorsed by INCa

*Faced to an undetermined ovarian mass on ultrasound, an MRI is recommended and the ROMA score (combining CA125 and HE4) can be proposed (grade A). In case of suspected early stage ovarian or fallopian tube cancer, omentectomy (at least infracolic), appendectomy, multiple peritoneal biopsies, peritoneal cytology (grade C) and pelvic and para-aortic lymphadenectomy are recommended (grade B) for all histological types, except for the expansive mucinous subtype where lymphadenectomy may be omitted (grade C). Minimally invasive surgery is recommended for early stage ovarian cancer, if there is no risk of tumor rupture (grade B). Adjuvant chemotherapy with carboplatin and paclitaxel is recommended for all high-grade ovarian or Fallopian tube cancers, stage FIGO I-IIA (grade A). In case of ovarian, Fallopian tube or primitive peritoneal cancer of FIGO III-IV stages, thoraco-abdomino-pelvic CT scan with injection (grade B) is recommended. Laparoscopic exploration for multiple biopsies (grade A) and to evaluate carcinomatosis score (at least using the Fagotti score) (grade C) are recommended to estimate the possibility of a complete surgery (i.e. no macroscopic residue). Complete medial laparotomy surgery is recommended for advanced cancers (grade B). It is recommended in advanced cancers to perform para-aortic and pelvic lymphadenectomy in case of clinical or radiological suspicion of metastatic lymph node (grade B). In the absence of clinical or radiological lymphadenopathy and in case of complete peritoneal surgery during an initial surgery for advanced cancer, it is possible not to perform a lymphadenectomy because it does not modify the medical treatment and the overall survival (grade B). Primary surgery is recommended when no tumor residue is possible (grade B). After a complete first surgery, it is recommended to deliver 6 cycles of intravenous (grade A) or to propose intraperitoneal (grade B) chemotherapy, to be discussed with patient, according to the benefit/risk ratio. After a complete interval surgery for a FIGO III stage, the hyperthermic intra peritoneal chemotherapy (HIPEC) can be proposed in the same conditions of the OV-HIPEC trial (grade B). In case of tumor residue after surgery or FIGO stage IV, chemotherapy associated with bevacizumab is recommended (grade A).*

## Introduction

La prise en charge initiale des cancers épithéliaux de l'ovaire est relativement hétérogène en France avec des séquences thérapeutiques très différentes selon les centres entre chirurgie première et chirurgie d'intervalle. De même, l'effort chirurgical et les gestes de stadification chirurgicale sont variables en fonction des personnes traitées (personnes jeunes vs. âgées par exemple). La prise en charge périopératoire, qu'elle concerne la réhabilitation précoce ou la préservation de la fertilité, n'est pas codifiée alors qu'elle peut être source de morbidités physiques ou psychologiques. Enfin, l'utilisation de la chimiothérapie, de ses différentes voies d'abord et des thérapies ciblées est variable en fonction des centres avec une stratégie nationale à définir en fonction des contextes cliniques. Un travail de recommandations pour la pratique clinique (RPC) est donc nécessaire pour permettre une homogénéisation des pratiques et une amélioration du pronostic pour toutes les patientes.

Ce texte est la synthèse des RPC du groupe de travail réuni par le groupe FRANçais de recherche en Chirurgie Oncologique et

GYNécologique (FRANCOGYN), le Collège National des Gynécologues et Obstétriciens Français (CNGOF), la Société Française d'Oncologie Gynécologique (SFOG) et le groupe d'investigateurs national des études des cancers ovariens et du sein (GINECO-ARCAGY) pour la prise en charge initiale des cancers épithéliaux de l'ovaire, tubaires ou péritonéaux primitifs (à l'exclusion de la récurrence du cancer de l'ovaire ou des tumeurs *borderline*) [1]. L'élaboration de ces RPC répond aux normes fixées par la Haute Autorité de Santé (HAS) et de l'Institut National du Cancer (INCa) avec des relectures internes et externes au groupe de travail [1-3]. Ces RPC ont reçu la labélisation INCa.

Ces RPC ont pour but d'aider le praticien (chirurgien gynécologue, gynécologue médical, gynécologue-obstétricien, pathologiste, oncologue médical, radiologue, anesthésiste-réanimateur, médecin nucléaire, médecin généraliste, sage-femme et paramédicaux) à prendre en charge une patiente qui présente un cancer de l'ovaire ou une suspicion de cancer de l'ovaire, des trompes ou du péritoine primitif.

## Prise en charge des cancers de l'ovaire ou de la trompe de stade précoce (FIGO I à IIa)

Pour l'analyse d'une masse ovarienne isolée, l'échographie par voie endo-vaginale et sus-pubienne est recommandée (grade A) [2]. En cas d'échographie par un opérateur expert, l'analyse subjective est recommandée pour déterminer sa nature bénigne ou maligne (grade A). En cas d'échographie par un opérateur non expert, l'utilisation des règles simples (« *simples rules* ») est recommandée (grade A) et doit être combinée à l'analyse subjective pour rejoindre les performances d'un échographiste expert (grade A). Selon les règles simples (« *simple rules* ») (tableau I) :

- la masse est classée maligne si elle présente au moins une règle maligne sans règle bénigne ;
- la masse est classée bénigne s'il existe au moins une règle bénigne sans règle maligne ;
- elle est inclassable (ou indéterminée) s'il existe des règles de malignité et de bénignité ou aucune règle.

Un logiciel est disponible gratuitement sur le site IOTA ([www.iotagroup.org](http://www.iotagroup.org)). Une application est disponible sur Android™ et iOS™. Environ 25 % des masses annexielles restent indéterminées en utilisant les règles simples et nécessitent un examen de deuxième intention.

En cas de lésion annexielle complexe ou indéterminée en échographie, une IRM pelvienne est recommandée (grade A). En cas d'IRM pour caractérisation d'une lésion annexielle, les séquences T2, T1, T1 Fat Sat (technique permettant de supprimer le signal de la graisse en IRM), dynamiques injectées, de diffusion et après injection de gadolinium sont recommandées (grade B) pour améliorer la sensibilité diagnostique (grade B). Pour caractériser une masse annexielle à l'IRM, il est recommandé d'inclure un score de risque de malignité (type ADNEX MR, tableau II) (grade C) dans le compte rendu. De plus, l'utilisation de l'ADC (*Apparent Diffusion Coefficient*) permet de différencier les tumeurs *borderlines* des tumeurs invasives, notamment la différenciation des tumeurs *borderlines* séro-mucineuses par rapport aux cancers invasifs développés sur endométriose de type cellules claires ou endométrioïdes. Il est

recommandé de proposer une hypothèse anatomo-pathologique dans un compte rendu d'IRM réalisée pour masse annexielle (grade C).

Devant une masse annexielle indéterminée en échographie, l'utilisation du score ROMA (basée sur les dosages sériques du HE4 et CA125) peut être proposée (grade A) [4]. Le dosage de l'HE4 sérique n'est pas remboursé par la sécurité sociale.

Dans les cas de suspicion de cancer de l'ovaire devant une masse annexielle, un examen extemporané peut être proposé afin de pouvoir réaliser une stadification chirurgicale optimale au cours du même geste chirurgical et éviter ainsi une ré-intervention (grade B) [3].

Dans la prise en charge initiale d'un cancer de l'ovaire à un stade présumé précoce, il est recommandé de réaliser une omentectomie (au minimum infra-colique), une appendicectomie, des biopsies péritonéales, une cytologie péritonéale (grade C) et une lymphadénectomie pelvienne et lomboaortique (grade B), à l'exception du cancer de l'ovaire mucineux expansif où la lymphadénectomie est à omettre [5].

En cas de stadification initiale non réalisée ou incomplète (sans omentectomie, et/ou appendice non exploré ou non réséqué, et/ou sans lymphadénectomie pelvienne et lomboaortique et/ou biopsies péritonéales), dans un cancer de l'ovaire à un stade présumé précoce, une restadification chirurgicale incluant l'omentectomie (au minimum infracolique) (grade C), l'appendicectomie (grade C), les lymphadénectomies pelviennes et lomboaortiques (grade B) (à l'exception des cancers mucineux expansifs) et des biopsies péritonéales (grade C) est recommandée, en particulier en l'absence d'indication posée de chimiothérapie [5].

En cas de cancer de l'ovaire présumé précoce, si une chirurgie complète sans risque de rupture tumorale est possible, la voie mini-invasive est recommandée (grade B). Dans le cas contraire, la laparotomie médiane est recommandée (grade B). Il est recommandé de prendre toutes les dispositions pour éviter la rupture peropératoire d'une tumeur ovarienne, y compris la décision peropératoire de laparoconversion (grade B). Dans le cadre d'une restadification chirurgicale (masse tumorale

TABLEAU I

### Les 10 règles simples (« *simple rules* ») en échographie pour une masse annexielle

| Règles de lésions bénignes |  | Règles de lésions malignes |  |
|----------------------------|--|----------------------------|--|
| B1                         | Uniloculaire   | M1                         | Masse solide irrégulière   |
| B2                         | Composant solide le plus volumineux de diamètre < 7 mm | M2                         | Ascite   |
| B3                         | Ombre acoustique                                       | M3                         | ≥ 4 végétations  |
| B4                         | Lésion multiloculaire à parois lisses < 100 mm         | M4                         | Tumeur multiloculaire à composante solide et irrégulière, et diamètre maximal ≥ 100 mm |
| B5                         | Absence de flux  | M5                         | Vascularisation intense en doppler   |

TABLEAU II

**Score ADNEX MR pour caractériser le risque de malignité des masses annexielles à l'IRM**

|   | Risque de malignité | Classification       |
|---|---------------------|----------------------|
| Absence de lésion visible en IRM  | 0 %                 | Très faible risque   |
| Kyste uniloculaire ou trompe avec hyperT2 (type 5) sans portion tissulaire    | 0-1,7 %             | Faible risque        |
| Kyste uniloculaire endométriosique, sans rehaussement interne                 |                     |                      |
| Lésion graisseuse, sans portion tissulaire                                    |                     |                      |
| Absence de rehaussement pariétal  |                     |                      |
| Portion tissulaire en hypoT2W et hypo DW signal                               | 5,1-7,7 %           | Risque intermédiaire |
| Kyste uniloculaire avec hyperT1 (type 3-4) (non graisseux ou endométriosique) |                     |                      |
| Kyste multiloculaire, sans portion tissulaire                                 |                     |                      |
| Portion tissulaire se rehaussant selon une courbe type 1                      | 26,6-57,1 %         | Risque élevé         |
| Portion tissulaire se rehaussant selon une courbe type 2                      |                     |                      |
| Portion tissulaire se rehaussant selon une courbe type 3                      |                     |                      |
| Implants péritonéaux  | 68,3-100 %          | Très haut risque     |

ovarienne déjà retirée), la voie mini-invasive est à privilégier (grade B) [5].

La chimiothérapie adjuvante est recommandée pour tous les cancers de l'ovaire ou de la trompe de haut grade, de stade FIGO I-IIA (grade A) [6]. La chimiothérapie adjuvante des cancers de l'ovaire ou de la trompe au stade précoce doit comporter un sel de platine (grade A), préférentiellement du carboplatine (grade A). Pour les carcinomes séreux de haut grade, une association est recommandée par rapport à la monothérapie (grade B). La chimiothérapie recommandée dans les cancers de l'ovaire ou de la trompe de stades précoces repose sur la combinaison carboplatine (AUC 5-6) J1 et paclitaxel (175 mg/m<sup>2</sup>) J1 toutes les 3 semaines (grade B). La chimiothérapie des cancers de l'ovaire ou de la trompe de stade IA ou IB doit comporter au moins 3 cycles et au maximum 6 cycles (grade A). Pour les carcinomes séreux de haut grade de l'ovaire ou de la trompe de stade I, et pour les autres types histologiques de stade FIGO ≥ IC, il est recommandé de réaliser 6 cycles de chimiothérapie (grade C). Il n'est pas possible d'émettre des recommandations concernant les carcinomes séreux de bas grade et carcinome endométrioïde de bas grade, à cellules claires, mucineux de l'ovaire de stade précoce sur l'indication de chimiothérapie. Il est possible de se référer aux recommandations du réseau des tumeurs rares de l'ovaire.

### **Modalités et stratégies de préservation de la fertilité pour une femme jeune en cas de cancer de l'ovaire de stade I de la FIGO [7]**

Il est recommandé d'informer les femmes en âge de procréer sur la possibilité d'une prise en charge conservatrice de la

fertilité en cas de cancer épithélial de l'ovaire de stade IA (grade C). Il peut être proposé une prise en charge chirurgicale conservatrice de l'utérus et de l'annexe controlatérale après annexectomie unilatérale pour un cancer de l'ovaire séreux, mucineux ou endométrioïde de bas grade et de stade IA chez une femme en âge de procréer, à la condition d'une stadification péritonéale et ganglionnaire complète négative et associé à un curetage utérin négatif pour les sous-types histologiques endométrioïde et mucineux (grade C). Une information sur le risque de récurrence compris entre 6 et 13 % au niveau de l'ovaire controlatéral doit être donnée en cas de souhait de préservation de la fertilité.

Pour les cancers de l'ovaire séreux, mucineux et endométrioïde de stades FIGO IA de haut grade ou de stade IC1 ou IC2 de bas grade, il peut être proposé une annexectomie bilatérale avec préservation utérine afin d'envisager ultérieurement une grossesse par don d'ovocyte (grade C). Il n'existe pas de donnée disponible concernant la conservation utérine dans les stades FIGO IB permettant d'émettre des recommandations. Pour un cancer à cellules claires de stade I, la préservation utérine et annexielle controlatérale peut être discutée au cas par cas en réunion de concertation multidisciplinaire de tumeurs rares. Il n'est pas recommandé de chirurgie conservatrice de l'utérus dans les cancers épithéliaux de l'ovaire de stade FIGO ≥ IIa (au-delà du pelvis) (grade C).

Avant de décider une chirurgie conservatrice d'un cancer de l'ovaire stade I, il est recommandé d'évaluer la balance bénéfice/risque d'une chirurgie conservatrice de la fertilité de façon multidisciplinaire avec oncologue et médecin de la reproduction (grade C).

## Prise en charge des cancers de l'ovaire, de la trompe et du péritoine primitif de stade avancé (FIGO IIB à IV)

Il est recommandé de réaliser un scanner thoraco-abdomino-pelvien avec injection pour le bilan préopératoire d'extension et de résécabilité d'une carcinose ovarienne, primitive péritonéale ou tubaire (grade B) [2]. Le compte rendu de ce scanner devra préciser s'il existe une ascite importante, une atteinte étendue, une atteinte du mésentère, du tube digestif étendu, du petit omentum, du hile hépatique, des adénopathies lombo-aortiques supra-rénales, des métastases parenchymateuses abdominales (hépatique...), ou des métastases extra-abdominales (ombilicales ou pariétales, pulmonaires, inguinales, ganglionnaires médiastinales...).

En cas de contre-indication à l'injection d'agent de contraste iodé (insuffisance rénale sévère, DFG < 30 mL/min, allergie...), une IRM abdomino-pelvienne complétée d'un scanner thoracique sans injection peut être proposée à la place d'un scanner thoraco-abdomino-pelvien (grade C).

Il existe peu de données évaluant les performances diagnostiques des examens radiologiques pour évaluer la réponse thérapeutique à la chimiothérapie. Aucune recommandation ne peut être émise sur le type d'imagerie à réaliser après chimiothérapie néo-adjuvante pour le bilan de résécabilité d'une carcinose ovarienne, tubaire ou péritonéale primitive.

Il est recommandé l'utilisation de la cœlioscopie pour évaluer la faisabilité de la résécabilité chirurgicale permettant d'obtenir un

résidu tumoral macroscopique nul (i.e. chirurgie complète) chez une patiente atteinte d'une carcinose ovarienne, tubaire ou péritonéale primitive, avant une chirurgie par laparotomie (grade A) [4].

Plusieurs scores pour évaluer l'extension de la carcinose péritonéale ont été développés. Le score de Fagotti est un score cœlioscopique basé sur 7 paramètres de 0 ou 2 (tableau III).

Devant une carcinose ovarienne, tubaire ou péritonéale primitive, il est recommandé d'utiliser un score de carcinose (à minima le score de Fagotti) au cours d'une cœlioscopie pour évaluer le risque de non résécabilité lors d'une chirurgie première ou intervalaire (grade C). Un score de Fagotti  $\geq 8$  est corrélé à un taux faible de chirurgie première complète (NP4). Un score de Fagotti  $\geq 4$  est corrélé à un taux faible de chirurgie intervalaire complète (NP4) [4].

En cas de laparotomie pour carcinose ovarienne, tubaire, ou péritonéale primitive, il est recommandé d'évaluer la charge tumorale par l'utilisation du *Peritoneal Cancer Index* (PCI) (grade C).

Le résidu tumoral après chirurgie première ou d'intervalle est un facteur pronostique essentiel, quel que soit le type histologique (séreux ou autre, haut ou bas grade) (NP2). Il est recommandé de réaliser une chirurgie complète (i.e. sans résidu tumoral macroscopique) des cancers avancés de l'ovaire, tubaire ou péritonéal primitif (grade B). Il est recommandé que la chirurgie d'un cancer de l'ovaire soit réalisée dans un centre réalisant au moins 20 chirurgies de cancers de stade avancés par an (grade C). Il est

TABLEAU III  
Score de Fagotti

| Paramètres                             | Score  |
|--|--|
| Infiltration massive du grand épiploon | 2 : infiltration diffuse allant à la grande courbure de l'estomac<br>0 : localisations isolées   |
| Carcinose péritonéale                  | 2 : infiltration péritonéale massive non résécable ou distribution miliaire<br>0 : carcinose atteignant des territoires limités (gouttière para colique ou péritoine pelvien résécables chirurgicalement par péritonectomie) |
| Carcinose diaphragmatique              | 2 : infiltration large ou nodules confluents infiltrant la majeure partie de la surface diaphragmatique<br>0 : tous les autres cas   |
| Rétraction mésentérique                | 2 rétraction mésentérique<br>0 : absence de rétraction mésentérique  |
| Infiltration du tube digestif          | 2 : une résection digestive est envisagée<br>0 : tous les autres cas   |
| Infiltration de l'estomac              | 2 : nodules infiltrant l'estomac et/ou rate/et/ou petit épiploon<br>0 : tous les autres cas  |
| Métastases hépatiques                  | 2 : toute lésion de surface > 2 cm<br>0 : tous les autres cas  |



recommandé de débiter la chimiothérapie adjuvante dans les 6 semaines après une chirurgie pour cancer de l'ovaire, tubaire ou péritonéal primitif (grade C) [8].

Dans les cancers de l'ovaire, tubaire et péritonéal primitif de stade IV de la FIGO, la chirurgie est recommandée lorsqu'une résection complète péritonéale abdominale (i.e. sans résidu tumoral macroscopique) est possible (grade C).

Concernant l'évaluation ganglionnaire pelvienne et lomboaortique chirurgicale dans les cancers avancés, il existe 3 méta-analyses publiées évaluant la place des curages systématiques et qui ont inclus des cohortes publiées et 3 essais randomisés (NP2). Elles ont montré un bénéfice du curage systématique avec un gain en survie globale (HR = 0,74 ; 95 % CI 0,59–0,94,  $p = 0,01$ ) y compris pour les chirurgies dites optimales (i.e. avec un résidu tumoral centimétrique). Cependant, le seul essai randomisé prospectif (Panici et al.) actuellement publié concernant les stades avancés (inclus dans ces méta-analyses), ne retrouvait pas d'amélioration de la survie globale à 5 ans mais uniquement un allongement de la survie sans récurrence (NP2). Ces données sont concordantes avec l'abstract publié de l'essai LION présenté à l'ASCO en 2017. Cet essai LION a randomisé les patientes atteintes d'une carcinose ovarienne sans adénopathie au scanner ou palpable en chirurgie première après résection complète pour un curage systématique vs. pas de curage. Cette étude a retrouvé une survie globale identique des patientes ayant ou n'ayant pas eu de curage pour les patientes sélectionnées (i.e. sans adénopathie radiologique ou clinique) (NP2). Par contre, il existe un bénéfice en survie sans récurrence et globale aux curages systématiques en présence de ganglions suspects radiologiques ou cliniques (NP2).

Il est recommandé dans les cancers avancés de l'ovaire, de la trompe ou du péritoine primitif, sans résidu tumoral macroscopique en fin de chirurgie, de réaliser des lymphadénectomies lomboaortiques et pelviennes en cas de suspicion clinique ou radiologique d'adénopathie métastatique (grade B). En l'absence d'adénopathie suspecte clinique ou radiologique et en cas de chirurgie péritonéale complète lors d'une chirurgie initiale pour cancer avancé de l'ovaire, de la trompe ou du péritoine primitif, il est possible de ne pas réaliser de lymphadénectomie parce que cela ne modifie pas le traitement médical, ni la survie globale,

tout en augmentant la morbidité (grade B). Les autres lymphadénectomies (supra-rénale, mésentériques, coelio-hépatique, angle cardio-phrénique) ne sont pas recommandées en l'absence d'envahissement clinique (grade C). Enfin, il n'est pas possible de proposer de recommandation particulière en fonction du sous-type histologique ou du grade sur la place des curages par manque de données disponibles.

Les séquences thérapeutiques que sont la chirurgie première puis chimiothérapie adjuvante vs. chimiothérapie néo-adjuvante et chirurgie d'intervalle après 3 ou 4 cures n'ont pas démontré de modifications en survie sans progression et globale (NP1) (*tableau IV*). Dans les stratégies de chirurgie intervallaire, il a été observé une diminution significative de la morbi-mortalité et une amélioration de la qualité de vie, notamment dans les stades avancés avec une charge tumorale élevée (NP2). Pour évaluer la charge tumorale dans les carcinoses de stade III de la FIGO, la classification en 5 catégories de Makar et al. est utile (NP2) :

- catégorie 1 : la tumeur est localisée au pelvis, avec peu ou pas d'ascite, sans nécessité de résection digestive. Une chirurgie première est recommandée ;
- catégorie 2 : la tumeur est localisée au pelvis, avec peu ou pas d'ascite. Une résection digestive est nécessaire pour réaliser une cytoréduction complète. Une chirurgie première est recommandée ;
- catégorie 3 : une grande partie de la tumeur est localisée à l'étage sus-mésocolique, avec peu ou pas d'ascite. Il n'y a pas de résection digestive à réaliser. Une chirurgie première est recommandée ;
- catégorie 4 : une grande partie de la tumeur est localisée à l'étage sus-mésocolique, avec peu ou pas d'ascite. Une résection digestive est nécessaire pour réaliser une cytoréduction complète. Une chirurgie première est recommandée. En cas d'altération de l'état général, de co-morbidité ou de patientes âgées, une chirurgie d'intervalle après 3 cycles de chimiothérapie peut être envisagée ;
- catégorie 5 : une grande partie de la tumeur est localisée à l'étage sus-mésocolique, avec une ascite abondante ou la présence de miliaire sur le mésentère. Une cytoréduction initiale nécessiterait plusieurs résections digestives. Une

TABLEAU IV

Récapitulatif des survies selon le résidu tumoral et le type de chirurgie première ou intervallaire dans les cancers de l'ovaire, tubaire et péritonéal primitif de stade avancé

| Stades III-IV | Chirurgie première            |      | Chirurgie intervallaire |      |
|---------------|-------------------------------|------|-------------------------|------|
|               | Survie sans récurrence (mois) |      | Survie globale (mois)   |      |
| Pas de résidu | 20,1-33                       | 16,4 | 64,1-71,9               | 66,6 |
| Résidu < 1 cm | 13-16,8                       | 9,8  | 28,7-42,4               | 39,7 |
| Résidu > 1 cm | 12,9-14,1                     | 7,4  | 30,7-35                 | 28,4 |



chimiothérapie néoadjuvante est recommandée. Pour les stades 4 de la FIGO, la chirurgie première n'est pas une contre-indication.

La chimiothérapie néo-adjuvante puis la chirurgie d'intervalle est recommandée en cas de lésions intra-hépatiques multiples, ou métastases pulmonaires ou ascite importante avec miliary (NP1).

Dans les carcinomes avancés ovariens, tubaires ou péritonéaux primitifs, il est recommandé une chirurgie première quand il est possible d'obtenir un résidu tumoral nul macroscopique au niveau abdominal (i.e. chirurgie complète) à la condition d'une chirurgie acceptable en termes de morbidité, en prenant en compte à la fois la complexité du geste chirurgical et les morbidités de la patiente (grade B). En l'absence de possibilité d'obtenir un résidu tumoral nul lors d'une chirurgie première, il est recommandé de proposer une chimiothérapie néo-adjuvante puis une chirurgie intervalle (grade B) après 3 ou 4 cures de chimiothérapie (grade C). Pour choisir la stratégie thérapeutique entre chirurgie première ou intervalle après chimiothérapie néo-adjuvante, l'utilisation des 5 catégories de Makar est utile (grade C).

Concernant les sous-types histologiques particuliers, le taux de réponse à la chimiothérapie est significativement plus faible dans les carcinomes séreux de bas grade *versus* séreux de haut grade (23,1 % vs 90,1 %) (NP3). Des données indirectes montrent également que les sous types histologiques mucineux et cellules claires répondent moins bien à la chimiothérapie par sels de platine et taxanes. Pour les cancers de l'ovaire, tubaire et péritonéal primitif de stade avancé et de sous type histologique particulier (séreux de bas grade, mucineux et cellule claire), la chirurgie première est à privilégier par rapport à une chimiothérapie néo-adjuvante lorsqu'une résection complète est possible d'emblée (grade C).

Concernant le compte rendu opératoire d'une chirurgie de cytoréduction pour cancer de stade avancé de l'ovaire, tubaire ou péritonéal primitif, il est recommandé d'utiliser le score PCI (*Peritoneal Cancer Index*) pour évaluer la charge tumorale (grade C), d'indiquer les raisons de la non-résécabilité de la tumeur si pas de chirurgie de cytoréduction réalisée, d'indiquer si la chirurgie est complète et, s'il existe, d'indiquer la présence d'un reliquat tumoral (avec sa taille et sa localisation). L'utilisation d'un compte rendu opératoire standardisé est utile.

Place de la voie d'abord intra-péritonéale pour délivrer la chimiothérapie (hyperthermique (CHIP) ou non) dans les cancers avancés de l'ovaire, tubaire ou péritonéal primitif.

### **Chimiothérapie intra-péritonéale (IP) sans hyperthermie**

Une chimiothérapie adjuvante intrapéritonéale (IP) peut être proposée après chirurgie première avec résidu tumoral < 10 mm pour une carcinome ovarienne, tubaire ou péritonéale primitive, au sein d'équipes entraînées. Le protocole recommandé est

paclitaxel 135 mg/m<sup>2</sup> sur 3 heures ou 24 heures intraveineux (IV) à J1, cisplatine 75 à 100 mg/m<sup>2</sup> IP à J2 et paclitaxel 60 mg/m<sup>2</sup> IP à J8, toutes les 3 semaines pour 6 cycles. Il est recommandé de discuter avec la patiente le rapport bénéfices/risques de la voie IP par rapport à la voie IV du fait d'un taux de complication supérieur. Si la chimiothérapie IP doit être interrompue, le traitement doit être poursuivi par voie IV (grade B). Il n'existe pas de donnée permettant de formuler de recommandation sur l'utilisation du bevacizumab après une chimiothérapie IP [9].

### **Voie intra-péritonéale avec hyperthermie : CHIP**

À ce jour, un seul essai randomisé de phase III a évalué la place de la CHIP dans le cancer de l'ovaire en chirurgie intervalle démontrant, en respectant les conditions strictes du protocole (cf. chapitre), que dans le bras chirurgie seule et dans le bras chirurgie + CHIP, la médiane de survie sans rechute était respectivement de 10,7 mois et 14,2 mois ( $p = 0,003$ ) et la survie globale médiane de 33,9 et 45,7 mois ( $p = 0,02$ ), avec un suivi médian de 4,7 ans. Les toxicités étaient équivalentes dans les deux bras (25 % et 27 %  $p = 0,74$ ), les toxicités les plus fréquentes de grade 3-4 étaient les douleurs abdominales, les infections et l'iléus. Les durées d'hospitalisation étaient comparables (8 vs 10 jours). Le délai de reprise de la chimiothérapie était le même dans les 2 bras (30 vs 33 jours), 90 % des patientes dans le bras chirurgie seule et 94 % dans le bras chirurgie + CHIP ont reçu les 3 cycles de chimiothérapie post-opératoire prévus (NP1). Ces résultats soulignent la place potentielle de la CHIP mais imposent une confirmation, au minimum par des registres prospectifs.

Dans les cancers de l'ovaire, tubaire et péritonéal primitif de stade III de la FIGO, initialement non résécables, une chimiothérapie hyperthermique intra péritonéale (CHIP) peut être proposée lors d'une chirurgie d'intervalle avec un résidu tumoral < 1 cm, réalisée après 3 cycles de chimiothérapie intraveineuse (IV) (grade B). Le protocole utilisé doit être le cisplatine 100 mg/m<sup>2</sup> distribué à raison de 50 mg/m<sup>2</sup> en début de procédure, 25 mg/m<sup>2</sup> à 30 minutes et 25 mg/m<sup>2</sup> à 60 minutes, pour une durée totale de 90 minutes à 40-41 °Celsius, associé à une hyperhydratation et une néphroprotection par thiosulfate de sodium en IV, bolus de 9 g/m<sup>2</sup> en début de CHIP, puis 12 g/m<sup>2</sup> sur 6 heures (grade B). Lors de la publication de ces recommandations, le thiosulfate de sodium n'est disponible que sur ATU nominative. Il n'existe pas de donnée permettant de formuler de recommandation sur l'utilisation du bevacizumab après CHIP [9].

### **Place des traitements systémiques par voie intraveineuse**

Place des traitements systémiques par voie intraveineuse dans les cancers ovariens, tubaires ou péritonéaux primitifs de stade avancé (FIGO IIB-IV) [6].

La chimiothérapie est recommandée pour tous les cancers de l'ovaire, de la trompe ou du péritoine primitif de stade avancé (stade IIB-IV) (grade A). Un sel de platine (grade A),

préférentiellement du carboplatine (grade A), associé à une autre molécule (grade A) est recommandé comme la chimiothérapie standard des cancers de l'ovaire, de la trompe ou du péritoine primitif avancés.

L'utilisation préférentielle de la combinaison carboplatine (AUC 5-6) à J1 et paclitaxel (175 mg/m<sup>2</sup>) à J1 toutes les 3 semaines est recommandée, considérée comme le schéma standard des cancers de l'ovaire, de la trompe ou du péritoine primitif avancés (grade A).

Les alternatives à ce schéma standard des cancers de l'ovaire, de la trompe ou du péritoine primitif avancés pouvant être proposées sont les suivantes :

- fractionnement hebdomadaire de la chimiothérapie avec carboplatine (AUC 2) à J1, J8 et J15, et paclitaxel (60 mg/m<sup>2</sup>) à J1, J8, J15 toutes les 3 semaines pour limiter les effets indésirables (diminution de l'alopécie et de la toxicité neurologique) (grade B). En cas de contre-indication au paclitaxel, la combinaison carboplatine (AUC 5) à J1 et doxorubicine liposomale pégylée (30 mg/m<sup>2</sup>) à J1 toutes les 4 semaines peut être proposée (grade B), de même que la monochimiothérapie par carboplatine (AUC 5) toutes les 3 semaines (grade B) ;
- en cas de contre-indication au carboplatine, le cisplatine (75 mg/m<sup>2</sup>) peut être combiné avec le paclitaxel (175 mg/m<sup>2</sup>) toutes les 3 semaines (grade A).

Une durée d'au moins 6 cycles de traitement est recommandée pour la chimiothérapie des cancers de l'ovaire, de la trompe ou du péritoine primitif avancés (grade A).

Le schéma carboplatine (AUC 5 ou 6) et paclitaxel (175 mg/m<sup>2</sup>) toutes les 3 semaines est recommandé en cas de traitement néo-adjuvant des cancers de l'ovaire, de la trompe ou du péritoine primitif avancés (grade A).

La réalisation de la chirurgie d'intervalle est recommandée après 3 à 4 cycles de traitement des cancers de l'ovaire, de la trompe ou du péritoine primitif avancés (grade C). Le nombre de cycles de chimiothérapie adjuvante sera de 2 à 4, après la chirurgie de cytoréduction d'intervalle, pour un total de 6 cycles minimum et 9 cycles maximum (grade C).

Il est recommandé de débiter la chimiothérapie moins de 6 semaines après la chirurgie de cytoréduction dans un cancer avancé de l'ovaire, de la trompe ou du péritoine primitif (grade C).

Le bevacizumab peut être proposé en association avec la chimiothérapie par carboplatine et paclitaxel jusqu'à 6 cycles de traitement puis en maintenance pour une durée maximum de 15 mois ou jusqu'à toxicité inacceptable pour les patientes de stade III et IV (FIGO 2014), notamment pour les patientes à plus mauvais pronostic (stade IV, résidu tumoral postopératoire et patiente non opérée) (grade A). Le bevacizumab en association avec la chimiothérapie doit être omis au cycle 1 si le traitement débute moins de 4 semaines après la chirurgie première (grade A) ou intervalle (grade B) de cytoréduction. Il n'y a pas suffisamment d'argument à ce jour pour recommander l'utilisation de bevacizumab en association avec la chimiothérapie

néo-adjuvante en l'absence de démonstration de son utilité clinique dans cette situation. La chirurgie intervalle après bevacizumab n'est pas contre-indiquée.

L'olaparib est actuellement utilisé en maintenance après chimiothérapie chez les patientes atteintes de cancer de l'ovaire en rechute sensible aux sels de platine, présentant une mutation BRCA1/2 tumorale ou germinale. Dans cette situation, une efficacité importante a été démontrée, permettant l'obtention d'une AMM en 2014. Les résultats de l'étude SOLO-1, étude de phase III randomisée en double insu contre placebo, ayant évalué l'olaparib en maintenance après un traitement classique en première ligne thérapeutique, ont été publiés dans le NEJM [10]. Cet essai avait pour objectif principal de démontrer la supériorité liée au traitement de maintenance par olaparib sur la survie sans progression (SSP). Au total, 391 patientes de stade III-IV avec cancer séreux ou endométrioïde de haut grade, présentant une mutation BRCA1/2, ont été incluses, randomisées 2:1 entre olaparib et placebo après la fin de la séquence initiale de traitement comportant chirurgie, première ou d'intervalle, et chimiothérapie à base de carboplatine. Le traitement de maintenance était donné jusqu'à progression, ou pour une durée maximale de 24 mois en l'absence de progression. Le suivi médian était de 41 mois. L'objectif principal de l'étude est très largement atteint, avec une SSP médiane non mesurable dans le groupe olaparib vs 13,8 mois dans le groupe placebo ; HR = 0,30 ; IC95 % 0,23-0,41 ;  $p < 0,0001$ . Cela correspond à une amélioration d'environ 3 ans de la SSP médiane. Les analyses de délai jusqu'à seconde progression (SSP2), délai jusqu'à 1<sup>er</sup> traitement ultérieur ou décès, délai jusqu'au deuxième traitement ultérieur ou décès sont également positives et confortent le critère principal. Les données sur la survie globale sont encore immatures. En termes de qualité de vie, il n'existait pas de différence entre les 2 groupes. Du point de vue de la toxicité, il n'a pas été montré de nouveau signal par rapport aux patientes traitées lors de la rechute.

L'olaparib en traitement de maintenance après chirurgie, première ou d'intervalle, et chimiothérapie de première ligne est recommandé à la dose de 300 mg en comprimés  $\times$  2/24 heures par voie orale pour une durée de 24 mois ou jusqu'à progression chez les patientes atteintes d'un cancer de l'ovaire, de la trompe ou du péritoine primitif avancé de type séreux ou endométrioïde de haut grade de stade FIGO III et IV et présentant une mutation BRCA1/2 (grade B) (figures 1-3). Au moment de la rédaction de ces recommandations, l'olaparib n'a pas l'AMM en première ligne de traitement. Une recherche rapide des mutations BRCA est nécessaire au diagnostic d'un cancer de l'ovaire afin de pouvoir poser l'indication de l'olaparib (figure 4). Compte tenu des dispositions réglementaires françaises (nécessité de l'accord de l'ANSM, possibilité d'ATU...), l'INCa ne labellisera cette recommandation qu'après que l'AMM soit obtenue pour l'olaparib pour cette indication. Il n'existe pas de données sur l'association du Bévacicumab et de l'olaparib à ce jour [6].

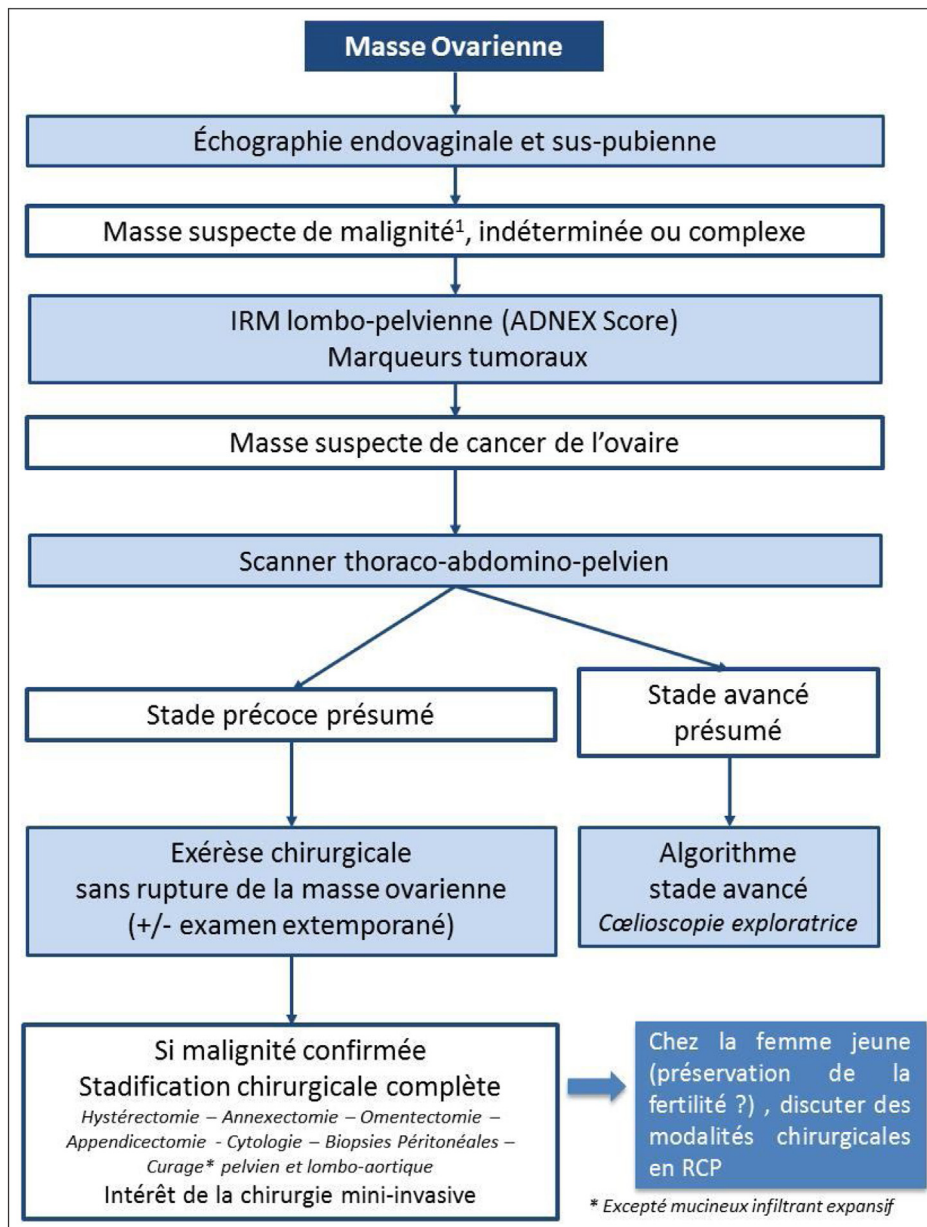


FIGURE 1  
Prise en charge d'un cancer de l'ovaire au stade présumé précoce

### Prise en charge des patientes âgées atteintes d'un cancer de l'ovaire, tubaire ou péritonéal primitif [11]

Les patientes âgées de plus de 70 ans sont de plus en plus nombreuses compte tenu du vieillissement de la population. Les patientes âgées avec un cancer de l'ovaire ont un moins bon pronostic que les patientes plus jeunes : les taux de survie globale à 1 an pour les patientes de plus de 80 ans, de 75 à 79 ans, de 70 à 74 ans et de 65 à 69 ans sont de 36,9 %, 59,3 %, 68,4 %, et 73,5 %, respectivement (NP4). L'âge avancé reste actuellement un critère de prise en charge hétérogène du cancer de l'ovaire avec un taux de chirurgie complète ou optimale inférieur et un taux de chimiothérapie complète inférieure, source d'un sous-traitement des patientes âgées atteintes de cancer de l'ovaire. Dans les cancers ovariens, tubaires et péritonéaux primitifs chez les patientes âgées, il est recommandé de réaliser la chirurgie de cytoréduction dans un centre réalisant plus de 20 chirurgies pour cancer avancé par an (grade C). Sous

68,4 %, et 73,5 %, respectivement (NP4). L'âge avancé reste actuellement un critère de prise en charge hétérogène du cancer de l'ovaire avec un taux de chirurgie complète ou optimale inférieur et un taux de chimiothérapie complète inférieure, source d'un sous-traitement des patientes âgées atteintes de cancer de l'ovaire. Dans les cancers ovariens, tubaires et péritonéaux primitifs chez les patientes âgées, il est recommandé de réaliser la chirurgie de cytoréduction dans un centre réalisant plus de 20 chirurgies pour cancer avancé par an (grade C). Sous

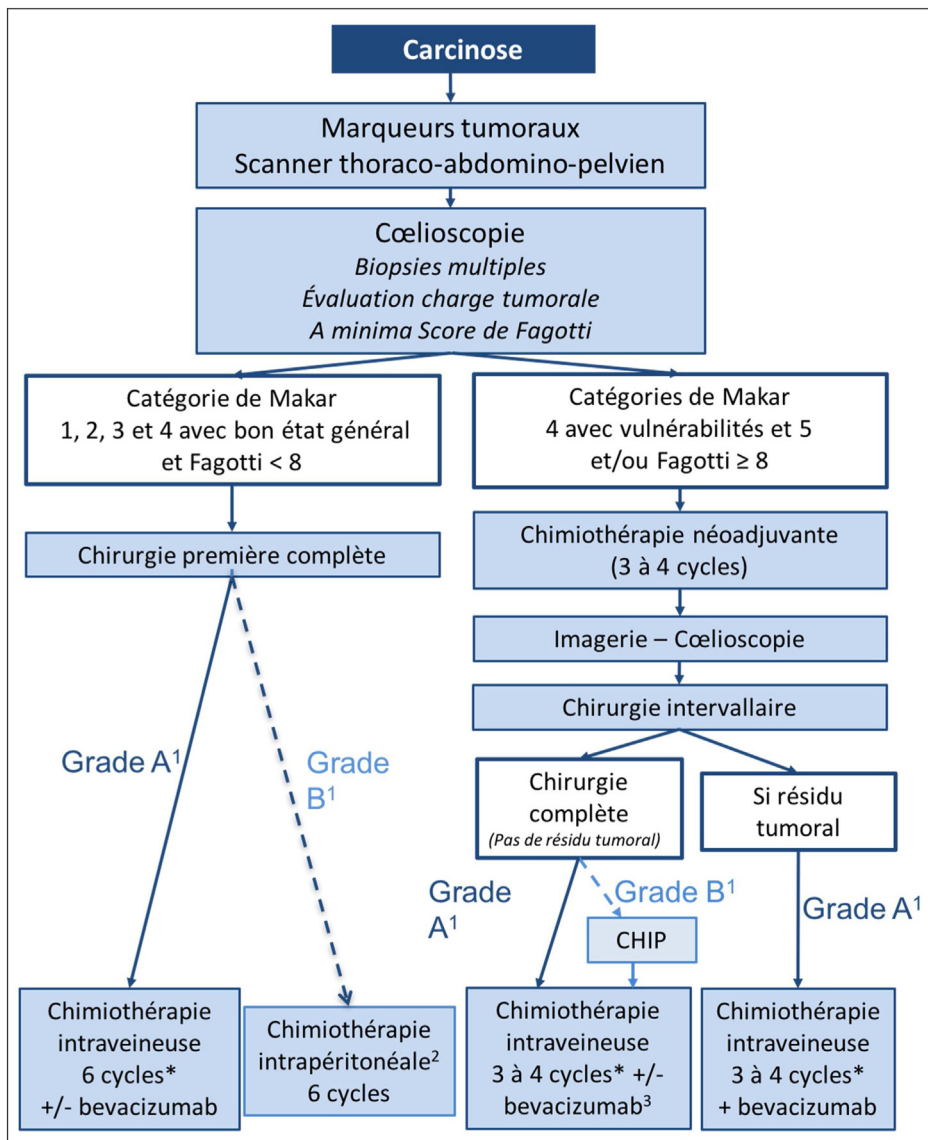


FIGURE 2  
Prise en charge d'un cancer de l'ovaire, tubaire ou péritonéal primitif au stade FIGO III

réserve des comorbidités et de la possibilité d'une chirurgie complète, il est recommandé de réaliser une chirurgie complète chez les personnes âgées (grade B).

La balance bénéfiques/risques de la chirurgie des cancers ovariens, tubaires et péritonéaux primitifs est à évaluer au cas par cas pour les populations les plus à risque de complications (NP4) définie par :

- âge  $\geq 80$  ans, en particulier si albuminémie  $\leq 37$  g/L ;
- âge  $\geq 75$  ans et stade FIGO IV ;

- âge  $\geq 75$  ans, stade FIGO III et  $\geq 1$  comorbidité.

Il est recommandé une évaluation onco-gériatrique avant la prise en charge d'une personne âgée atteinte d'un cancer de l'ovaire, tubaire ou péritonéal et primitif (grade C).

Dans les cancers ovariens, tubaires et péritonéaux primitifs chez les patientes âgées non vulnérables, il est recommandé de réaliser une chimiothérapie intraveineuse identique à celle des patientes plus jeunes (i.e. bithérapie à base de sels de platine) (grade B).

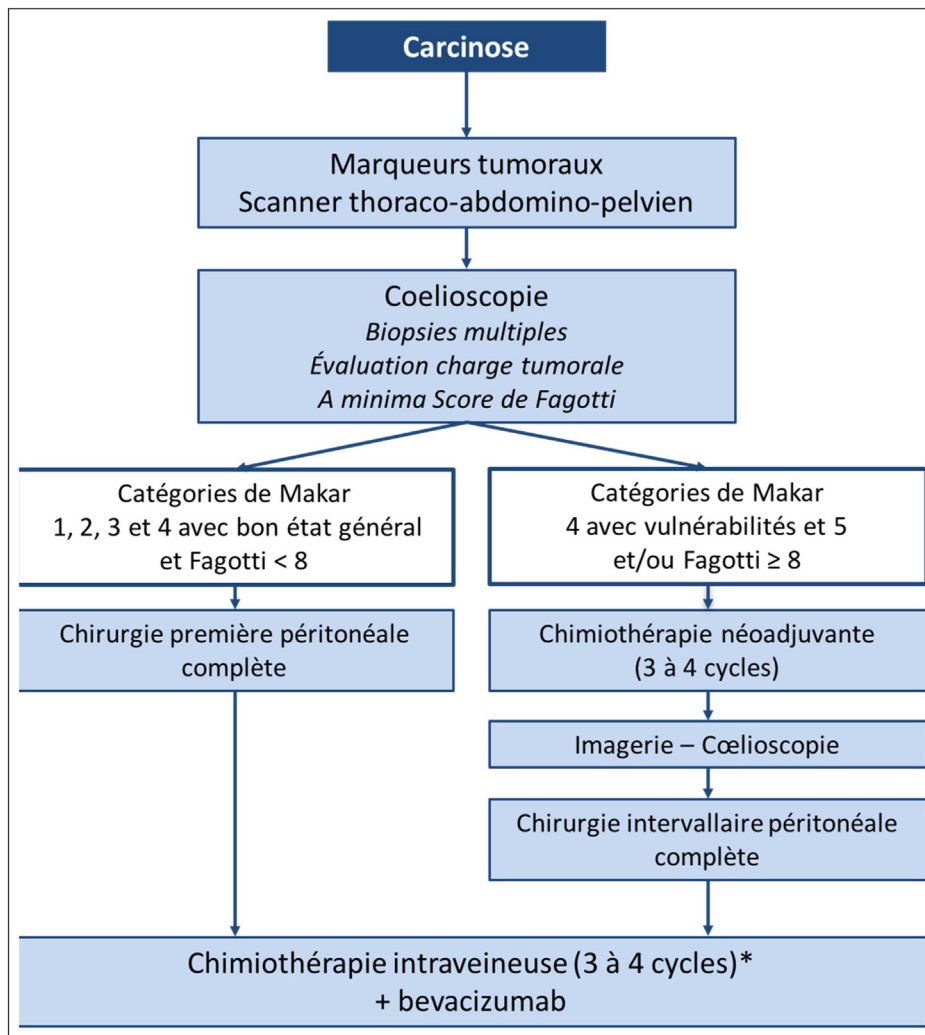


FIGURE 3

Prise en charge d'un cancer de l'ovaire, tubaire ou péritonéal primitif au stade FIGO IV

La chimiothérapie néo-adjuvante avait un meilleur coût-efficacité chez les patientes âgées à haut risque de complications (i.e. âge  $\geq 75$  ans et stade FIGO IV ou âge  $\geq 75$  ans et stade III et présence d'au moins 1 comorbidité) dans la base SEER (NP4), un taux de complications diminué et un taux de chirurgie optimale augmenté pour les patientes âgées dans une étude de l'EORTC (NP4).

Dans les cancers avancés ovariens, tubaires et péritonéaux primitifs, la chimiothérapie première diminue la complexité du geste opératoire et la morbi-mortalité périopératoire lors de la chirurgie d'intervalle (NP1). Dans les cancers avancés ovariens, tubaires et péritonéaux primitifs, la chimiothérapie première est une bonne alternative après 70 ans en cas de comorbidités et/ou de carcinose

péritonéale étendue nécessitant une chirurgie initiale complexe (NP4).

### Pré-habilitation et réhabilitation périopératoire en cas de chirurgie pour cancer de l'ovaire [12]

#### Prise en charge préopératoire

Pour les patientes présentant un cancer de l'ovaire, de la trompe ou du péritoine primitif, un dépistage des carences nutritionnelles (grade B) et de l'anémie (grade C) avant la chirurgie est recommandée. En l'absence de données sur le bénéfice de la correction des carences nutritionnelles ou de l'immuno-nutrition ou de la correction de l'anémie en préopératoire dans le contexte du cancer de l'ovaire, des trompes ou



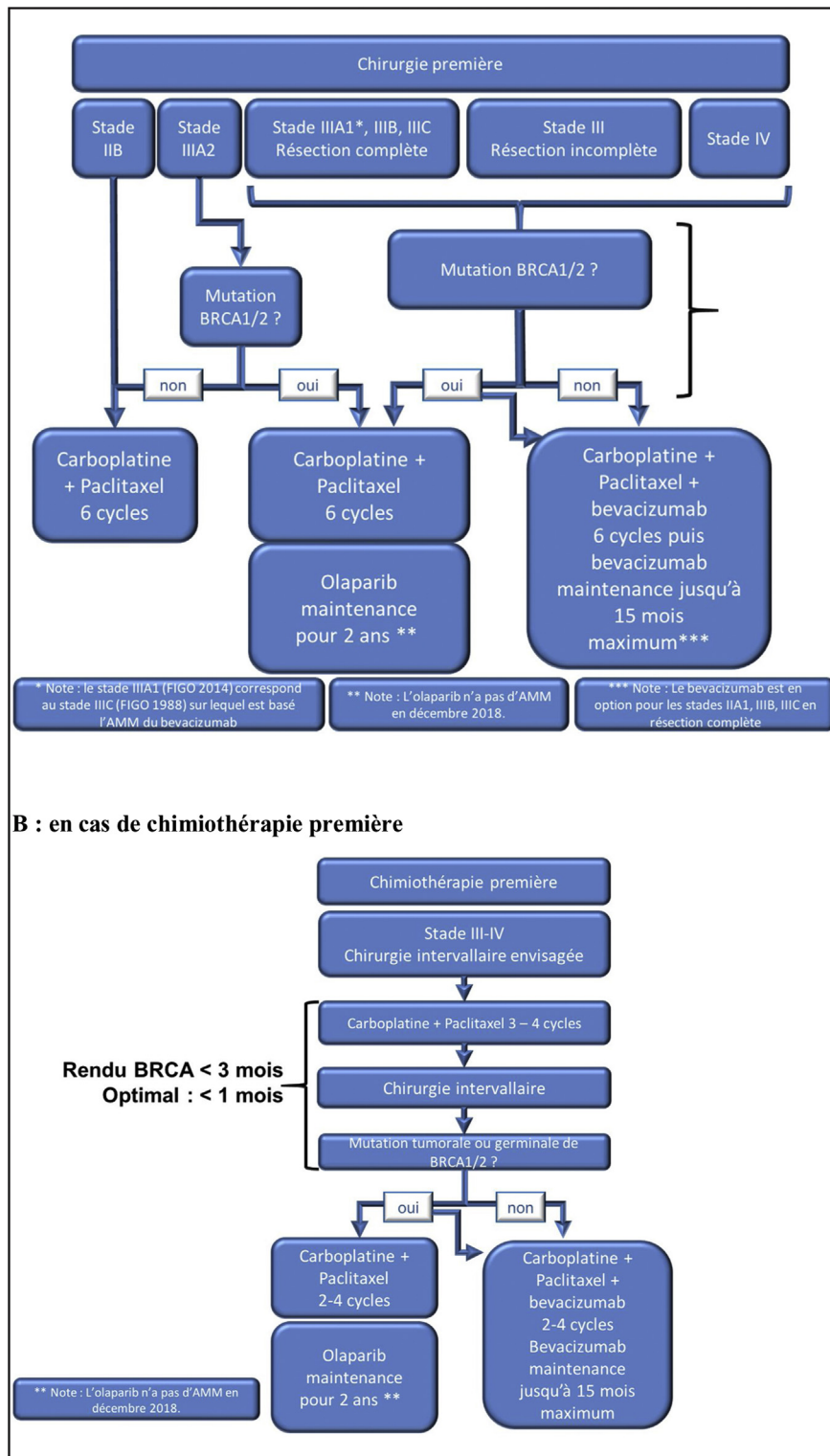


FIGURE 4  
**Stratégie de prise en charge à l'ère de l'olaparib en première ligne**  
 A. En cas de chirurgie première. B. En cas de chimiothérapie première.

du péritoine primitif, il n'est pas possible d'émettre de recommandation.

Il n'est pas possible de proposer de recommandation sur la préparation digestive préopératoire dans le cancer de l'ovaire, de la trompe ou du péritoine primitif en l'absence de données publiées spécifiques au cancer de l'ovaire, des trompes ou du péritoine primitif.

### Prise en charge peropératoire

Pour les patientes présentant un cancer de l'ovaire, de la trompe ou du péritoine primitif à un stade avancé, le monitoring individualisé du remplissage peropératoire est recommandé (grade B).

Pour les patientes opérées d'un cancer de l'ovaire, de la trompe ou du péritoine, la perfusion d'une dose unique d'acide tranexamique peut être proposée pour réduire les pertes sanguines peropératoires (grade C).

Il est recommandé d'utiliser l'analgésie péridurale (en plus de l'anesthésie générale) pour la prise en charge des patientes bénéficiant de chirurgie de cytoréduction pour cancer de l'ovaire, de la trompe ou du péritoine primitif par laparotomie (grade B). En l'absence d'analgésie péridurale, il est recommandé l'administration auto contrôlée de morphine sans association avec un débit continu (grade B).

Aucune recommandation ne peut être donnée concernant l'administration intraveineuse de lidocaïne ou de kétamine durant la chirurgie ou de la prescription de gabapentine ou de prégabaline en périopératoire compte tenu de l'absence de données.

### Prise en charge postopératoire

La reprise de l'alimentation précoce est recommandée, y compris en cas de résection digestive après chirurgie pour cancer de l'ovaire, tubaire ou du péritoine primitif (grade B).

La mise en place de protocoles de réhabilitation améliorée après chirurgie (RAAC), incluant la mobilisation précoce, est recommandée après chirurgie pour cancer de l'ovaire, de la trompe ou du péritoine primitif pour diminuer la durée d'hospitalisation (grade C).

## Place de la biopathologie (anatomopathologie, examen extemporané, et biomarqueurs) dans la prise en charge des carcinomes ovariens, tubaires et péritonéaux primitifs [3]

Avant toute chimiothérapie, il est recommandé de porter le diagnostic positif de carcinome ovarien (type histologique et grade) sur du matériel biopsique et non sur une cytologie avant toute chimiothérapie (grade C). En cas de carcinose a priori d'origine ovarienne, tubaire ou péritonéale primitive, il est recommandé de réaliser une biopsie chirurgicale avant la chimiothérapie néo-adjuvante avec des prélèvements multiples sur différents sites tumoraux

(grade C). Si des microbiopsies guidées par l'imagerie sont réalisées, il est recommandé l'utilisation d'une aiguille de taille supérieure à 16 G avec la réalisation d'au moins trois carottes biopsiques (grade C). Si l'étude immunohistochemique n'a pas été réalisée sur le prélèvement avant chimiothérapie ou en cas de discordance morphologique majeure, elle peut être réalisée sur le matériel tumoral résiduel après la chimiothérapie (grade C).

Après une biopsie pour suspicion de carcinose ovarienne, tubaire ou péritonéale primitive, il est recommandé de fixer les prélèvements tissulaires dans du formol tamponné neutre (avec 4 % de formaldéhyde) permettant une préservation optimale pour la morphologie, l'immunohistochemie et les acides nucléiques, le plus rapidement possible, moins d'une heure après l'exérèse (grade C). La mise sous vide et la conservation à +4 °C peuvent être une alternative, uniquement pour les pièces opératoires de grande taille, permettant de prolonger ce délai jusqu'à 48 heures au maximum (grade C). Il est recommandé de fixer les prélèvements tissulaires au moins 6 heures (pour les biopsies) (grade C).

Pour le traitement anatomopathologique des pièces opératoires de carcinome ovarien, tubaire ou péritonéal primitif, il est recommandé d'échantillonner préférentiellement sur les zones solides, sur la capsule tumorale, et sur les zones d'aspect macroscopique différent (grade C). Compte tenu du caractère hétérogène des lésions ovariennes mucineuses, il est recommandé de réaliser 1 à 2 blocs par cm de tumeur (grade C). Afin de déterminer l'origine d'un carcinome séreux de haut grade (ovaire *versus* trompe *versus* péritoine), l'échantillonnage sur la trompe et la totalité du pavillon tubaire peut être proposé (grade C). En l'absence d'atteinte macroscopique de l'épiploon, il est recommandé de réaliser 6 blocs de prélèvements systématiques pour la détection de la majorité des atteintes microscopiques (grade B). En cas d'atteinte macroscopique de l'épiploon, il est recommandé de ne réaliser qu'un seul bloc sur le nodule tumoral macroscopique le plus volumineux (grade B). Pour le diagnostic histologique, du sous-type histologique et du grade d'un carcinome ovarien, de la trompe ou du péritoine primitif, il est recommandé d'utiliser la classification OMS 2014 (grade C) et de réaliser une étude immunohistochemique avec un panel d'anticorps (parmi les anticorps suivants : EMA, CK7, CK20, PAX8, WT1, p53, RE, RP, HNF1b et/ou napsin A (grade B). En cas de mutation somatique des gènes BRCA, la patiente doit être orientée vers une consultation d'oncogénétique. La recherche d'une mutation constitutionnelle BRCA en oncogénétique et son utilité dans la surveillance chez les patientes et leurs apparentées à risque fait l'objet d'un autre travail de l'INCa publié en 2017.

Dans les cancers de l'ovaire, tubaire et péritonéal primitif, il est recommandé d'indiquer la taille et le site du nodule tumoral résiduel le plus volumineux dans le compte rendu anatomopathologique des pièces opératoires post-chimiothérapie



(grade C). Il est recommandé d'indiquer s'il ne persiste aucune ou moins de 5 % de cellules tumorales résiduelles après chimiothérapie dans le compte rendu anatomopathologique (grade C).

### Suivi post-thérapeutique d'un cancer de l'ovaire, de la trompe et du péritoine primitif et place des traitements hormonaux [13]

Après traitement d'un cancer épithélial de l'ovaire, de la trompe ou du péritoine primitif, il est recommandé une évaluation des symptômes à trois mois, six mois, douze mois, dix-huit mois et vingt-quatre mois, puis une fois par an (grade B).

Si une surveillance paraclinique est indiquée pour une patiente après traitement d'un cancer épithélial de l'ovaire, de la trompe ou du péritoine primitif, le dosage sérique du HE4 peut être proposé (grade B). Le dosage du HE4 n'est pas remboursé par la sécurité sociale. En l'absence de surveillance possible par HE4,

le dosage sérique du CA125 peut également être proposé (grade B).

Après traitement d'un cancer épithélial de l'ovaire, de la trompe ou du péritoine primitif, en cas d'élévation sérique du HE4 ou du CA125, un examen d'imagerie est recommandé (grade B).

La cytologie péritonéale, en plus d'être invasive, n'a pas une bonne sensibilité dans la détection d'une récurrence d'un cancer de l'ovaire (NP4). En l'absence d'ascite, la cytologie péritonéale systématique n'est pas recommandée pour diagnostiquer une récurrence de cancer ovarien, tubaire ou péritonéal primitif (grade C).

Après le traitement d'un cancer ovarien, tubaire ou péritonéal primitif la stratégie de surveillance par scanner TAP en systématique les 2 premières années est moins performante et trois fois plus coûteuse par récurrence diagnostiquée que le dosage du CA125 seul (NP4). Après le traitement d'un cancer ovarien, tubaire ou péritonéal primitif, la surveillance systématique par scanner thoraco-abdomino-pelvien n'est pas recommandée (grade C).

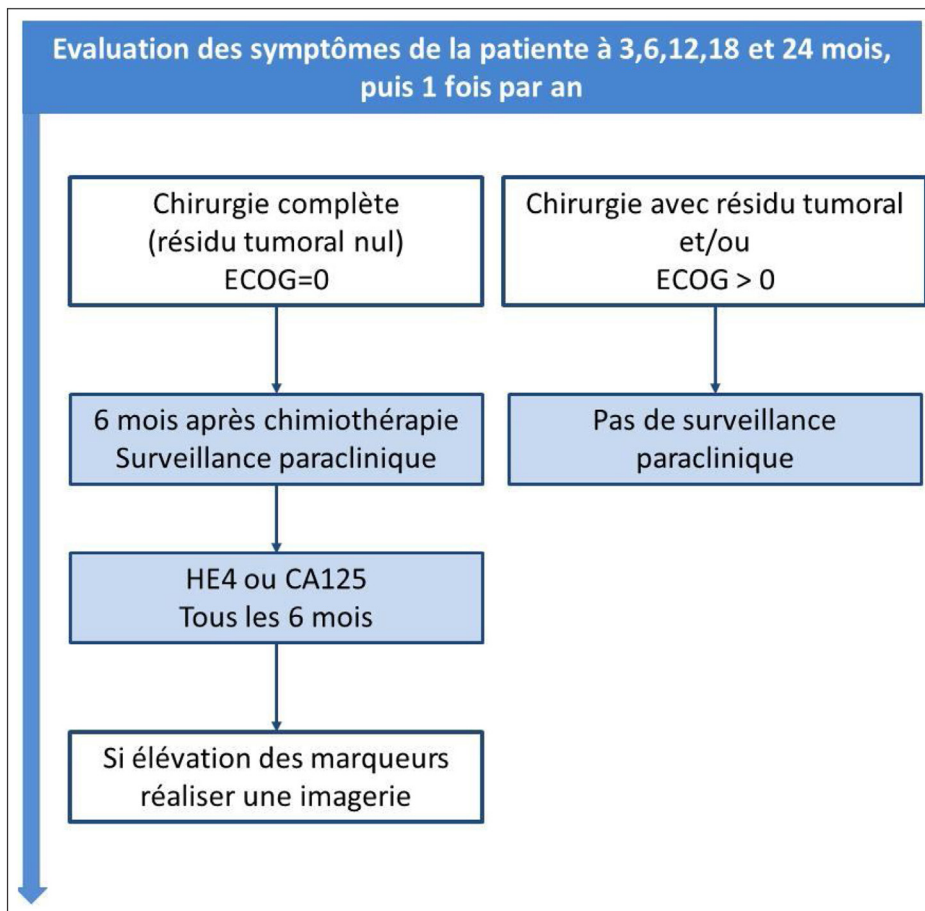


FIGURE 5

Suivi post-thérapeutique des patientes atteintes d'un cancer de l'ovaire, de la trompe ou du péritoine primitif

En cas de récurrence d'un cancer épithélial de l'ovaire, de la trompe ou du péritoine primitif, le traitement des patientes asymptomatiques sur la seule ascension du CA125 n'augmente pas la survie globale, et diminue la qualité de vie (NP1).

Pour le suivi d'un cancer de l'ovaire, de la trompe ou du péritoine primitif, il est recommandé de surveiller les patientes avec chirurgie initiale complète (résidu tumoral macroscopique nul, CC0) et avec un bon état général (ECOG 0) par un dosage sérique (HE4 ou CA125) à partir de 6 mois après la fin de la chimiothérapie puis tous les 6 mois, si les marqueurs sériques étaient initialement élevés (grade C) (figure 5).

Il est recommandé de proposer un traitement hormonal de la ménopause (THM) aux patientes de moins de 45 ans après un traitement non conservateur d'un cancer de l'ovaire, de la trompe ou du péritoine primitif sévère de haut grade (grade C). Pour les femmes de plus de 45 ans, la prise d'un THM n'entraîne pas d'augmentation des risques de récurrence ou de mortalité (NP2). Un THM peut être proposé en cas de syndrome climatérique, dans le cadre d'une évaluation individuelle de la balance bénéfiques/risques chez une patiente avec un antécédent de cancer de l'ovaire, de la trompe ou du péritoine primitif sévère de haut grade (grade B).

Après prise en charge d'un adénocarcinome mucineux ovarien, pour les femmes de moins de 45 ans, il existe un bénéfice sur la survie cardiovasculaire et sur la survie globale à l'utilisation d'un Traitement Hormonal de la Ménopause (THM) (NP4). Il est recommandé de proposer un THM chez les patientes de moins

de 45 ans après un traitement non conservateur d'un cancer de l'ovaire mucineux (grade C). Un THM peut être proposé à une patiente de plus de 45 ans avec un antécédent de cancer de l'ovaire mucineux en cas de syndrome climatérique, dans le cadre d'une évaluation individuelle de la balance bénéfiques/risques.

Les adénocarcinomes sévères ou endométrioïde de bas grade sont des types histologiques présentant une hormonosensibilité, avec un risque potentiel à l'utilisation d'un THM (NP4). Néanmoins, en l'absence de données spécifiques à ces types histologiques, aucune recommandation ne peut être formulée sur l'utilisation d'un THM chez des patientes ayant un antécédent de cancer de l'ovaire sévère ou endométrioïde de bas grade.

Dans tous les cas, la prescription de THM, les modalités de prescription répondent aux mêmes recommandations que celles de la population générale (cf. recommandation HAS 2014).


**Remerciements :** les auteurs souhaitent remercier Mme Marianne Duperray et Mme Sophie Morois pour leur précieux soutien logistique à ces RPC.

Les auteurs remercient les sociétés savantes suivantes (CNGOF, FRANCOGYN, SFOG, SFAR, GINECO-ARCAGY, SCGP, SFCO, les RRC...), les associations de patientes suivantes (IMAGIN) et les experts relecteurs pour leur relecture attentive des RPC : (liste : <https://www.e-cancer.fr/Professionnels-de-sante/Recommandations-et-outils-d-aide-a-la-pratique>).

**Déclaration de liens d'intérêts :** les potentiels liens d'intérêts des auteurs sont listés sur le site : <https://www.transparence.sante.gouv.fr>.

## Références

- [1] Huchon C, Lavoue V, Daraï E. Tumeurs épithéliales de l'ovaire. Méthodes et organisation. Recommandations françaises communes du CNGOF, FRANCOGYN, SFOG, GINECO-ARCAGY et labellisées INCa. Gynécologie, Obstétrique, Fertilité, Sénologie 2018.
- [2] Thomassin-Naggara I, Daraï E, Lécure F, Bellucci A, Fournier L. valeur diagnostique de l'imagerie (échographie, doppler, scanner, IRM, et PET scan) pour le diagnostic ET LE BILAN D'EXTENSION d'un cancer de l'ovaire. Recommandations communes du FRANCOGYN, du CNGOF, d'ARCAGY-GINECO et de la SFOG, labellisée INCa. Gynécologie, Obstétrique, Fertilité, Sénologie 2018.
- [3] Devouassoux M, Le Frère-Belda MA, Leary A. Biopathologie des carcinomes ovariens des stades précoces et avancés : Recommandations françaises communes du CNGOF, FRANCOGYN, SFOG, GINECO-ARCAGY et labellisées INCa. Gynécologie, Obstétrique, Fertilité, Sénologie 2018.
- [4] Bendifallah S, Akliadios C, Senechal C, Ouldamer L. Pertinence des marqueurs tumoraux, scores (cliniques et biologiques) et algorithmes à visée diagnostique et pronostique devant une masse ovarienne suspecte d'un cancer épithélial : Recommandations de Pratique Clinique communes de FRANCOGYN, CNGOF, SFOG, ARCAGY-GINECO, labellisée par l'INCa. Gynécologie, Obstétrique, Fertilité, Sénologie 2018.
- [5] Bolze PA, Bourgin C, Collinet P, Golfier F. Chirurgie des stades précoces des cancers ovariens. Recommandations françaises communes du CNGOF, FRANCOGYN, SFOG, GINECO-ARCAGY et labellisées INCa. Gynécologie, Obstétrique, Fertilité, Sénologie 2018.
- [6] De La Motte Rouge T, Ray-Coquard I, You B. Traitements médicaux des cancers de l'ovaire lors de la prise en charge initiale. Recommandations de Pratique Clinique communes de FRANCOGYN, CNGOF, SFOG et ARCAGY-GINECO, labellisées par l'INCa. Gynécologie, Obstétrique, Fertilité, Sénologie 2018.
- [7] Uzan C, Courbiere B, Chabbert-Buffet N. Tumeurs épithéliales de l'ovaire : préservation de la fertilité. Recommandations françaises communes du CNGOF, FRANCOGYN, SFOG, GINECO-ARCAGY et labellisées INCa. Gynécologie, Obstétrique, Fertilité, Sénologie 2018.
- [8] Ferron G, Narducci F, Pouget N, Touboul C. Chirurgie des cancers avancés de l'ovaire. Recommandations de Pratique Clinique communes de FRANCOGYN, CNGOF, SFOG et ARCAGY-GINECO, labellisées par l'INCa. Gynécologie, Obstétrique, Fertilité, Sénologie 2018.
- [9] Bakrin N, Gladieff L. Tumeurs épithéliales malignes de l'ovaire : place de la chimiothérapie intra-péritonéale et de la chimiothérapie hyperthermique intra-péritonéale (CHIP).
- [10] Moore K, Colombo N, Scambia G, et al. Maintenance olaparib in patients with newly diagnosed advanced ovarian cancer. N Engl J Med 2018;379:2495-505. <http://dx.doi.org/10.1056/NEJMoa1810858> [Epub 2018 Oct 21].
- [11] Falandry C, Gouy S. Tumeurs épithéliales de l'ovaire : les personnes âgées. Recommandations françaises communes du CNGOF, FRANCOGYN, SFOG, GINECO-ARCAGY et labellisées



INCa. Gynécologie, Obstétrique, Fertilité, Sénologie 2018.

- [11] Falandry C, Gouy S. Tumeurs épithéliales de l'ovaire : les personnes âgées. Recommandations françaises communes du CNGOF, FRANCOGYN, SFOG, GINECO-ARCAGY et labellisées INCa. Gynécologie, Obstétrique, Fertilité, Sénologie 2018.
- [12] Alfonsi P, Bonnet F, Lambaudie E, Leblanc E, Lemoine A. Soins périopératoires dans

le cancer de l'ovaire. Recommandations Françaises communes du FRANCOGYN, du CNGOF, d'ARCAGY-GINECO et de la SFOG, labellisée INCa. Gynécologie, Obstétrique, Fertilité, Sénologie 2018.

- [13] Senechal C, Bendifallah S, Ouldamer L, Lecuru F, Akladios C, Rousset-Jablonski C. Surveillance après traitement initial d'une tumeur

épithéliale de l'ovaire, possibilités de contraception et de traitement hormonal substitutif de la ménopause. Recommandations de Pratique Clinique communes de FRANCOGYN, CNGOF, SFOG et ARCAGY-GINECO, labellisées par l'INCa Gynécologie, Obstétrique, Fertilité, Sénologie 2018.